BEOBACHTUNGEN UND VERSUCHE ÜBER DEN NORMALEN UND INVERSEN SITUS VISCERUM ET CORDIS BEI ANURENLARVEN

INAUGURAL-DISSERTATION

ZUR

ERLANGUNG DER DOKTORWÜRDE

DER

HOHEN PHILOSOPHISCHEN FAKULTÄT DER UNIVERSITÄT ROSTOCK

AKAD. LANDWIRT. BIBL.

VORGELEGT

VON

KURT PRESSLER

AUS

FRANKFURT A/O.

ROSTOCK 1911

Referent: Herr Prof. Dr. H. Spemann

Sonderabdruck aus dem
»Archiv für Entwicklungsmechanik«, Bd. XXXII 1911

Verlag von Wilhelm Engelmann in Leipzig.

MEINEN LIEBEN ELTERN

IN

DANKBARKEIT UND VEREHRUNG

ZUGEEIGNET

Digitized by the Internet Archive
in 2026

https://archive.org/details/IA41553620_0042

Die Erklärung der typischen Asymmetrie des Situs viscerum der Wirbeltiere hat schon viele Forscher beschäftigt. Als erster wäre wohl Carl Ernst von Bär (1828) zu nennen, der bei seinen Untersuchungen am Hühnchen die stets in gleicher Weise erfolgende Bildung der Herzschleife durch eine ungleichmäßige Lage der Keimscheibe auf der Dottermasse erklärt und diese wiederum auf »ein Vorherrschen der organischen Strömung nach rechts« (S. 219) zurückführt.

Einen großen Fortschritt auch in dieser Frage bedeuten die Beobachtungen Göttes an der Unke (1875). Die Darmasymmetrie wird nach seiner Ansicht (S. 799) veranlaßt durch die Asymmetrie der Anlage des dorsalen Pancreas. Durch letztere sollen der ganze Gastroduodenalbogen und die Leberanlage verschoben und damit der Situs viscerum bestimmt werden. Auf diese Asymmetrie des Darms führt Götte auch die der Herzschlinge zurück (S. 750). Da er feststellen konnte, daß die Darmasymmetrie der des Herzens vorangeht, glaubte er, einen richtenden Einfluß des früher Auftretenden auf das später sich Bildende annehmen zu dürfen.

Nach Götte bezeichneten viele andre Untersucher als Grund der Aufwindung kurzer Hand das Längenwachstum des Darm- und Herzschlauches und den mangelnden Raum zu gestreckter Lagerung;

sie blieben damit hinter Göttes Erklärung zurück, der mit Recht für einen typischen Entwicklungsvorgang auch eine typische Ursache forderte.

Da die zeitliche Folge zwar wohl die unerläßliche Vorbedingung eines causalen Verhältnisses ist, dasselbe aber noch nicht mit Notwendigkeit involviert, suchten Levy (1906) und Spemann (1906a) die Frage speziell nach den Beziehungen zwischen Herz- und Darmsitus experimentell zu entscheiden. Die Absicht des Levyschen Experiments, das an Tritonkeimen angestellt wurde, war, die Herzanlage durch Abschnürung vorderer oder hinterer Keimstücke im Neurulastadium von ihrer nächsten Umgebung zu trennen und damit deren etwaigem richtenden Einflusse zu entziehen. Dies Ziel wurde nach Levys eigner Angabe nicht erreicht, weil eine genügende Isolierung der Herzanlage nie gelang.

Fig. 1.

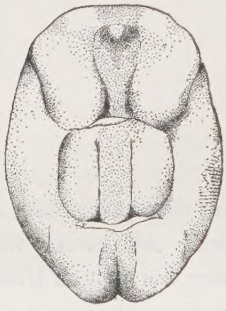

Neurula von *Bombinator* ('06, 5) mit umgedrehtem Rückenstück, 2 Stunden nach der Operation. Orig. von Prof. Spemann.

Spemann zog experimentell erzeugten Situs inversus viscerum zur Lösung der Frage heran (1906b, S. 13). Er schnitt mittels dünner Glasnadeln »ein viereckiges Stück der weit offenen Medullarplatte samt dem darunter gelegenen Dach des Urdarms heraus und brachte es in umgekehrter Orientierung wieder zur Einheilung (Textfig. 1). Die Folge war in vielen Fällen ein typischer Situs inversus viscerum. Obwohl also der Keim im Augenblick der Operation noch ganz symmetrisch zu sein schien, lag doch in dem ausgeschnittenen Stück Darmanlage schon die Tendenz zur Krümmung in einer bestimmten Richtung, welche den ganzen Situs zu bestimmen vermochte, nach Umkehrung in umgekehrtem Sinne. Die Herzanlage wurde bei der Operation nicht berührt, sie liegt fast auf der entgegengesetzten Seite des Keims«, und doch zeigte eine der drei damals rekonstruierten Schnittserien einen Herzsitus, der »genau das Spiegelbild eines normalen darstellt. Daraus folgt, daß die Lagerung des Darmsystems einen Einfluß auf die des Herzens auszuüben vermag. Man kann dabei an die asymmetrisch gelagerte Leber denken, deren Blut in schräger Richtung in das Herz einströmt«.

Das Material, welches diesen Angaben zugrunde lag, vermehrt

durch das im folgenden Jahre von Herrn Professor SPEMANN experimentell neugewonnene, wurde mir zur Untersuchung übergeben. Hierfür sowie für die allzeit gewährte Unterstützung bei meiner Arbeit und besonders noch für die Überlassung dieses den Zoologen wie den Arzt und Tierarzt in gleichem Maß interessierenden Themas sage ich hiermit meinem hochverehrten Lehrer herzlichsten Dank.

I. Material und Methode.

Es kamen im ganzen 19 operierte Embryonen — 3 von *Rana esculenta*, 16 von *Bombinator igneus* — zur Untersuchung. Die *Bombinator*-Larven waren in RABLS Gemisch fixiert worden und wurden im Schnitt mit Hämalaun und Orange G gefärbt. Die Larven von *Rana esculenta*, in Sublimat-Eisessig konserviert, wurden mit Boraxkarmin durchgefärbt und mit Pikrinsäure-Indigokarmin nachgefärbt (1 g Indigokarmin auf 400 ccm konzentr. wässerig. Pikrinsäurelösung). Diese letztere Methode gab vorzügliche Resultate. Alle Schnittserien wurden mit Richtmarken versehen und nach der graphischen Methode rekonstruiert. Es braucht wohl kaum darauf hingewiesen zu werden, daß sämtliche Larven, operierte und normale, stets von der gleichen (Dorsal-) Seite her geschnitten und aufgeklebt wurden. Bei Außerachtlassen dieser Vorsicht könnte man allerdings leicht einen Situs inversus auch ohne Operation erhalten.

Die 16 *Bombinator*-Embryonen bilden eine ziemlich vollständige Entwicklungsreihe, vom ersten Auftreten der Asymmetrie bis zum fertig ausgebildeten Situs viscerum. Zum Vergleich wurden normale *Bombinator*-Embryonen der entsprechenden Entwicklungsstadien in Horizontalschnitte zerlegt. Mit einer Beschreibung dieser normalen Larven sei begonnen.

II. Über die Entstehung des normalen Situs viscerum et cordis.

a. Situs viscerum.

Die Entwicklung des Darmsitus geht in der Hauptsache in der Art vor sich, daß Vorder-, End- und Mitteldarm sich nacheinander aus dem anfangs geradgerichteten, plumpen Entodermrohr herausdifferenzieren und dabei ganz typische, stets wiederkehrende Schlingen bilden (vgl. etwa Fig. 26, 28, 29 auf Taf. II). Der Vorderdarm beschreibt eine Krümmung nach links und windet sich ventral als Duodenalbogen nach rechts hinüber, der Enddarm streckt sich sofort nach links vor. Der zwischen beiden gelegene Teil, die dotterreiche

Mitteldarmmasse, wird dadurch in eine Querstellung von rechts nach links gebracht und rollt sich späterhin links der Mediane spiralig auf. Die Vorgänge sind, speziell bei *Bombinator igneus*, im einzelnen die folgenden.

Zur Zeit des ersten Sichtbarwerdens der Asymmetrie bildet der Darmkanal ein gestrecktes Rohr (Taf. I, Fig. 6, 10—14), dessen vorderer Abschnitt, die Schlundhöhle, sich durch eine Verengerung gegen den übrigen eigentlichen Darm abgrenzt. Sein Lumen, das stark dorsalwärts verschoben ist, setzt sich vorn in die kompakte Dotterzellmasse der ventralen Darmwand als »Leberbucht« (GÖTTE) fort. Hier nun treten die ersten Andeutungen der Asymmetrie des Darmschlauches auf. Der in die Länge wachsende Vorderdarm weicht ein wenig nach links (Fig. 14), die Leberanlage nach rechts aus (Fig. 1—5). Letztere wölbt sich allmählich nach vorn vor und schnürt sich allseitig vom Darm ab (Fig. 10, 25). Die Sprossung ihres Zellmaterials in das Lumen der Leberbucht hinein, wie auch nach außen — Durchwachsung der Darmdottervenen — wandeln sie zur Leber um, die nur etwa in mittlerer Höhe durch den »primitiven Leberstiel« (GÖTTE), den späteren Ductus choledochus, noch mit dem Darm in Verbindung bleibt (Fig. 33). Aus demselben Material wie der Leberstiel differenziert sich rechts und links ein blindsackförmiger Anhang, die paarige ventrale Pancreasanlage (Fig. 33). Das dorsale Pancreas entsteht etwas weiter hinten am Dache des Vorderdarms (vielleicht Fig. 12; vgl. GÖTTE, Taf. XIV Fig. 247; Fig. 23, 24), von Anfang an in schräger Lage, der rechte Lappen etwas mehr nach vorn gerichtet als der linke. Dorsales und ventrales Pancreas verschmelzen bald darauf auf der rechten Seite (Fig. 23, 24). Es biegt nämlich der Vorderdarm immer stärker nach links aus, in gleichem Maße rückt die Leber mit dem Leberstiel nach rechts (Fig. 25). Dadurch wird die rechte Hälfte des ventralen Pancreas nach hinten, die des dorsalen nach vorn gebracht, bis beide übereinander stehen. Sie kommen sich entgegen, berühren sich und verschmelzen. Darauf gibt die dorsale Anlage die Verbindung mit ihrer Ursprungsstelle, dem Dache des Vorderdarms, auf.

Der Vorderdarm läuft jetzt also als kurzes, dickes Rohr unter stetem Gefäll vom medianen Aditus laryngis nach Abgabe der Lungenanlage nach links über Leber und Pancreasanlage hinweg (Fig. 23). Dann hat er bereits die große, auf dieser Seite mehr vorgeschobene ventrale Dotterzellmasse erreicht. Die Einmündung des Ductus choledochus bildet die hintere Grenze des schon herausdifferenzierten Vorderdarmteils (Fig. 33). Unter fortschreitender Abgliederung wächst

nun der Vorderdarm in die Länge, seinen Bogen nach links zugleich schärfer ausprägend (Fig. 26). Der in die Mediane zurückführende Teil senkt sich an der Ursprungsstätte des dorsalen Pancreas sattelartig ein (Fig. 24) und rückt schließlich unter die vereinigte Pancreas- und Leberanlage (Fig. 26). Seine von der großen Mitteldarmzellmasse allmählich sich sondernde Fortsetzung führt rechts neben den genannten Drüsen zum Mitteldarm empor (Fig. 26).

Ein analoger Prozeß, wie der am Vorderdarm beobachtete, stetzt nun auch am hinteren Ende des Darmrohres ein. Der Enddarm gliedert sich von hinten nach vorn von der großen Mitteldarmzellmasse ab und streckt sich nach vorn-links (Fig. 26—28). Der zwischen Vorder- und Enddarm liegende dotterreiche und schwer bewegliche Mitteldarm wird dadurch in Querstellung gebracht. Auch er beginnt jetzt sich zu differenzieren. Fortschreitende Resorption seines Dottergehalts wandelt ihn in eine mächtige, schwanzwärts gewendete Darmschlinge um, deren Hauptmasse auf der linken Körperseite liegt und eine außerordentliche Wachstumsenergie entfaltet (Fig. 28, 29). Die beiden Teile der Schlinge winden sich gemeinsam auf, so daß sie entgegengesetzte Spiraltouren beschreiben, wenn man ihnen in der Richtung vom Mund zum After folgt (Fig. 38—41). Ob hierbei die Stelle, wo die links- bzw. rechtsgewundenen Schenkel ineinander übergehen, stets die gleiche bleibt, wird sich schwer feststellen lassen. Gleich die zuerst entstehenden Schlingen erreichen einen derartigen Umfang, daß sie den absteigenden Vorderdarmteil und die ihm zugehörigen Drüsen nach rechts hinüber schieben (vgl. Fig. 29 mit Fig. 39). Dieser Teil des Vorderdarms gelangt schließlich bis an die rechte Bauchseite unter den Mitteldarm. Leber und Pancreas liegen dann fast völlig rechts der Mediane, das Pancreas zum Teil noch immer in der Konkavität des nun rechtsseitig aufgerichteten Duodenalbogens (Fig. 39—41). Der Enddarm mündet mit dem median an der Schwanzwurzel liegenden After nach außen.

Die Ausbildung des Situs viscerum der normalen Larve wäre hiermit im wesentlichen beschlossen. Die weitere Entwicklung beschränkt sich auf Wachstum und deutlichere histologische Differenzierung.

b. Situs cordis.

In dem Stadium, von welchem wir bei der Schilderung der Entstehung des Situs viscerum ausgingen, stellt das Endothelrohr der Herzanlage einen geraden und median liegenden Schlauch dar (Fig. 1 und 6). Asymmetrisch dagegen sind die beiden Darmdottervenen,

welche hinten in das Herz einmünden. Die linke Vena omphalomesenterica ist beträchtlich stärker als die rechte, entsprechend dem geringeren Raum, der ihr bei der Rechtsneigung der Leber zur Verfügung steht (Fig. 1—3). Etwas asymmetrisch sind auch schon in diesem frühen Stadium die beiden noch ganz getrennten Pericardialhöhlen, indem die rechte fast auf allen Schnitten kleiner ist als die linke, und das Mesocard vorn und oben nach links, hinten und unten nach rechts von der Mediane abweicht (Fig. 4 und 5).

Kurze Zeit danach hat auch der Endothelschlauch des Herzens seinen geraden Verlauf aufgegeben. Er beschreibt eine Spirale, entgegengesetzt dem Sinne des Uhrzeigers, wenn man in der Richtung des Blutstromes blickt (Fig. 10 und 14). Die größere linke Darmdottervene bildet ungefähr die tangentiale Fortsetzung der Spirale nach hinten, während die engere rechte unter einem Winkel einmündet (vgl. besonders Fig. 14). Das viscerale Blatt des Pericards macht dieselbe Krümmung wie das Endothelrohr, ohne ihm jedoch schon allenthalben anzuliegen (Fig. 15 und 16).

Ein wenig später (auf Fig. 15 und 16 sind sie noch sehr ungleich), aber noch ehe sich Darmdottervenen und Leberanlage durchwachsen, erreichen die beiden Vv. omphalo-mesentericae gleiche Stärke. Dieses Verhalten habe ich mit Sicherheit bei zwei fast gleich alten Tieren beobachtet. Eine weitere Untersuchung dieses eigenartigen Vorganges wäre sehr erwünscht. — Sobald die Venen durch die hineinsprossenden Leberbalken zu Lacunen aufgelöst worden sind, münden sie unmittelbar bei ihrem Austritt aus der Leber in den dieser aufliegenden Sinus venosus ein, der späterhin eine leichte Verschiebung nach rechts erhält. Dann erst obliteriert das hintere Ende der rechten Lebervene. Kammer und Bulbus senken sich nach und nach ventralwärts tief ein und geraten mit dem Auswachsen der ganzen Herzschleife unter die übrigen Herzabschnitte. Damit wäre die Bildung des Herzsitus vollendet.

c. Ergebnis.

Die eben gegebene Darstellung der Entwicklung des Herz- und Eingeweidesitus bei *Bombinator igneus* bestätigt die Beobachtungen Göttes (1869 und 1875) im allgemeinen, weicht aber in einem für die Erklärung des Situs nicht unwichtigen Punkte von ihr ab. Dies ist die Beobachtung, daß die Leberbucht bereits nach rechts geht, bevor das dorsale Pancreas in Erscheinung tritt. Dadurch wird Göttes oben erwähnte Ansicht über den Einfluß des dorsalen Pan-

creas auf die Entstehung des Situs viscerum unhaltbar. Ihr widerspricht auch ein nebenbei gewonnenes experimentelles Ergebnis, welches später erörtert werden soll (S. 9).

In dem jüngsten von mir untersuchten Stadium, wo die Leberbucht kaum merklich nach rechts abweicht, ist auch der Herzbeutel schon etwas asymmetrisch, ebenso die beiden zum Herzen führenden Darmdottervenen, während das Endothelrohr jetzt, und so auch noch etwas später (Fig. 6), ganz symmetrisch zu sein scheint. Hier haben jedoch mein Material und meine Beobachtungen eine empfindliche Lücke, deren Ausfüllung ich aus äußeren Gründen späteren Untersuchern überlassen muß; und so kann ich nicht entscheiden, in welcher Richtung vielleicht schon die einfache zeitliche Aufeinanderfolge der Entwicklungsprozesse die Möglichkeiten causaler Beziehungen einschränkt. Mit Sicherheit läßt sich nur sagen, daß die Ausbiegung der Leberbucht nach rechts, die schwächere Entwicklung der rechten und die stärkere der linken Darmdottervene, die spiralige Windung des Endothelrohres in möglichst geradliniger Fortsetzung des stärkeren Blutzuflusses, und die Krümmung des Pericards — daß alle diese Entwicklungsprozesse zusammenpassen. Und ferner stehen meine allerdings nicht ganz lückenlosen Beobachtungen der Annahme nicht im Wege, daß die Ausbiegung der Leberbucht das Primäre ist, wovon die andern Prozesse abhängen.

Anders wäre das nach den Angaben von A. Weber (1908) für *Rana esculenta*. Nach ihm ist der Hohlraum des Herzschlauchs nicht von Anfang an, mit seiner Entstehung in der ursprünglich soliden Anlage, einheitlich, sondern im größten Teil seiner Länge durch eine dünne Scheidewand in zwei Hälften getrennt, die sich in das Lumen der beiden Darmdottervenen hinein fortsetzen. Diese Scheidewand schwindet später; aber noch ehe das geschehen ist, haben sich die beiden Herzhälften in verschiedener Weise weiter entwickelt, womit die Asymmetrie der Herzschlinge gegeben ist. Und zwar, was das Wichtigste ist, so lange der Darm seine Symmetrie noch nicht verloren hat. Dann wäre natürlich eine Abhängigkeit des Herzsitus vom Darmsitus wenigstens bei der normalen Entwicklung nicht anzunehmen. Freilich gibt Weber nicht an, wann nun die Asymmetrie des Darms sichtbar wird und worin sie zunächst besteht, und so erscheint es nicht ausgeschlossen, daß auch bei *Rana esculenta* jene wenig augenfällige, aber vielleicht entscheidende Ausbiegung der Leberbucht nach rechts der asymmetrischen Entwicklung des Herzschlauches vorhergeht, wie ich es bei *Bombinator* finde.

III. Die Entwicklung der operierten Larven und die Entstehung des Situs inversus viscerum et cordis.

a. Verhalten des umgedrehten Stückes.

Dorsaler Flossensaum.

Die Folgen der stattgehabten Umdrehung eines Teiles der Rückenplatte sind bei den operierten Larven meist schon äußerlich sichtbar. Der längs des Rückens verlaufende Hautsaum steigt nämlich nicht allmählich von vorn nach hinten an, um über der Bauchhöhlenmitte seine höchste Erhebung zu erreichen, sondern er beginnt vorn, in Höhe des Zwerchfells, abnorm steil und hoch, fällt dann schwanzwärts anfangs wieder ein wenig ab, um aufs neue anzusteigen und über dem Ende der Bauchhöhle seine normale Höhe zu gewinnen. Es ist also die paarige Anlage eines Stücks des Flossensaums umgedreht worden und hat sich so weiter entwickelt, daß es jetzt aussieht, als wäre ein Stück des schon ausgebildeten Flossensaums herausgeschnitten und in verkehrter Orientierung wieder eingepflanzt worden. Daraus folgt, daß der Flossensaum in seiner Entwicklung mindestens von der angrenzenden Rückenhaut unabhängig ist.

Medulla und Chorda.

Mehr noch als der äußere Habitus lassen die inneren Organe den stattgefundenen operativen Eingriff erkennen. Medulla und Chorda sind an den Enden des gedrehten Stücks wohl wieder innig mit ihrer neuen Nachbarschaft verwachsen, doch passen die aneinander geratenen Organabschnitte wenig zusammen. Stärkere Teile sind ohne Übergang mit schwachen verschmolzen. Auch haben sich die Chordastümpfe an den Verwachsungsstellen leicht gebogen und zuweilen etwas aneinander vorbeigeschoben. Born (1896) erhielt bei seinen Verwachsungsversuchen ähnliche Bilder, z. B. Tafel 21, Fig. 47.

Darmdach.

Auch am Darme lassen sich die Grenzen des operativ umgekehrten Stückes durch alle Entwicklungsstufen hindurch bestimmen, indem die Zellen der Darmwand auch in der fremden Umgebung ihre histologische Eigenart bewahrt haben (Fig. 58). Der im Neurulastadium ausgeschnittene, etwa quadratische Teil des Darmdachs ist mit dem Auswachsen des ganzen Darms zu einem langen, schmalen Streifen geworden, der den (ursprünglich dorsalen) Teil des jetzt gewundenen Darmrohres bildet, an dem sich das dorsale Mesenterium

ansetzt. Der zugehörende Darmabschnitt bildet dann eine umfangreiche Darmschlinge, die zur einen Hälfte links, zur andern rechts der Mediane liegt (Fig. 57). Es handelt sich stets um eine Strecke, welche das Ende des Duodenums und den Anfang des Mitteldarms umfaßt und dabei die Entstehungsstätte des dorsalen Pancreas ganz oder teilweise mit einschließt. Im einzelnen schwanken die Grenzen etwas, so daß das dorsale Pancreas einmal in der Mitte des gedrehten Teils liegt, das andre Mal ganz an seinem Anfange oder Ende, oder überhaupt nur zum Teil mittransplantiert wurde. Der Darmabschnitt, in dessen Bereich das gedrehte Stück liegt, ist in allen Fällen invers gelagert, auch dann, wenn nur ein winziges Stück dorsales Pancreas an der Drehung beteiligt war (*Rana* L 3, Fig. 53, 54). Ferner hat die typisch spiegelbildliche Ausbildung des Darmsitus bereits dann eingesetzt, wenn das dorsale Pancreas noch gar nicht angelegt ist (Fig. 6—8).

Letztere beiden experimentellen Ergebnisse deuten wie die normale Entwicklung (vgl. S. 7) darauf hin, daß nicht, wie Götte will, die Asymmetrie der dorsalen Pancreasanlagen, sondern eine dem Darm selbst inhärente Wachstumstendenz seine asymmetrische Lagerung bewirkt.

b. Situs inversus viscerum.

Der umgedrehte dorsale Streifen der Darmwand zwingt nicht nur in seinem Bereich das ganze Darmrohr zu inverser Krümmung, sondern dehnt diesen Einfluß auch auf den übrigen Darmtractus aus. Die Entwicklung des so entstehenden Situs inversus viscerum läßt sich an der Hand des mir zur Verfügung gestellten Materials sehr gut verfolgen, denn dieses umfaßt fast alle Stadien der Larvenentwicklung. Die genaueren Vorgänge der Situsbildung sind die folgenden.

Die Leber schiebt sich von ihrer ersten Anlage an nach links statt nach rechts (vgl. Fig. 7—9 mit Fig. 1—5, Fig. 20, 21, 32 mit Fig. 25). Dorsales und ventrales Pancreas kommen nicht rechts, sondern links zur Verschmelzung (Fig. 17, 22; vgl. besonders Fig. 30 und 31 mit Fig. 23 und 24); und zwar vereinigt sich die linke ventrale Anlage mit der auf dieselbe Seite verpflanzten rechten dorsalen. Die vereinigten Drüsenmassen werden daher vom ventralen Bogen des Vorderdarms, statt von links nach rechts, hier von rechts nach links (vgl. Fig. 20—22, 30—32, 35—37 mit den entsprechenden normalen Stadien) umzogen, und so fort. Mit einem Wort: Der ganze Situs viscerum ist invers, das genaue Spiegelbild des normalen.

Sehr deutlich ist die spiegelbildliche Lage der Bauchorgane zu sehen, wenn man die Fig. 30—32 mit den Situsbildern der gleichalten, normalen Larve in Fig. 23—25 vergleicht. Auch die wenig ältere Versuchslarve (Fig. 36, 37) hat in der normalen (Fig. 28, 29) ihr völliges Spiegelbild gefunden. — Über alle Details dieser und der übrigen Figuren wolle man in der ausführlichen Figurenerklärung nachlesen.

In drei der 16 Fälle ist kein völliger Situs inversus viscerum eingetreten. — Bei dem einen dieser Tiere (Fig. 42, 43) besteht, wie ein Vergleich mit dem normalen (Fig. 28, 29) lehrt, nur insoweit spiegelbildlicher Situs, als das gedrehte Darmstück und die mit ihm zusammenhängenden Drüsen, Leber und Pancreas reichen. Die Entwicklungsenergie aller dieser Teile hat nicht genügt, den ganzen Darmsitus umzukehren. Ähnlich ist wohl der in Fig. 44 dargestellte Fall zu beurteilen. Bei dieser Larve ist die Inversion der Bauchorgane nur noch schwach angedeutet: Der Vorderdarm umkreist nicht in ventralem, sondern in dorsalem Bogen Leber und Pancreas. Ebenso wie beim normalen Tier liegen der Vorderdarm und seine Anhangsdrüsen rechts der Mediane, die ganze linke Bauchseite wird von der umfangreichen Dünndarmspirale ausgefüllt. Es ist daher wahrscheinlich, daß dieses Tier in jüngerem Stadium genau aussah, wie das der Fig. 42, 43, daß also die Leber erst sekundär durch die schon mächtig entwickelten Dünndarmschlingen in scheinbar normale Lage gedrängt wurde. Auf diese beiden Fälle werde ich beim Herzsitus zurückzukommen haben. — In Fig. 45—47 endlich ist ein Tier abgebildet, das in bezug auf Leber und Anfangsdarm wohl Situs inversus viscerum zeigt, nicht aber hinsichtlich des dorsalen Pancreas, da dies durch die Operation sehr weit caudalwärts geraten ist. Allem Anschein nach wären bei diesem Tiere dorsales und ventrales Pancreas wegen ihrer weiten räumlichen Entfernung nie miteinander in Verbindung getreten, auch ist der rechts überhängende Blindsack des dorsalen Pancreas mächtiger entwickelt als der linke. Die bei Situs inversus links zu erwartende Vereinigung der dorsalen und ventralen Pancreasanlage ist also hier doppelt in Frage gestellt.

Hier mögen noch zwei Fälle von *Rana esculenta* erörtert werden, welche Spemann (1906 b) schon erwähnt hat. Bei diesen beiden Froschlarven (Fig. 60, 61 und 62, 63) ruht der Vorderdarm samt dem Pancreas in der linken, die Dünndarmspirale in der rechten Hälfte der Bauchhöhle. Der Situs inversus viscerum ist jedoch kein vollkommener, denn der Enddarm mündet median nach außen. Die

Leber hat medio-laterale, und zwar nach links geneigte Lage. — Auch hier ist möglicherweise die jetzige Lage der Leber erst durch eine sekundäre, vielleicht ziemlich gewaltsame Verschiebung erreicht worden. Darauf scheint hinzudeuten, daß in beiden Fällen ganz gleichmäßig Zwerchfell und Pericard eingerissen sind und die Leber in den Pericardialraum eingedrungen ist (Fig. 61, 63). Auch auf diese Fälle wird beim Situs cordis zurückzukommen sein.

c. Verhalten von Operculum und Spiraculum.

Außer den bereits besprochenen Veränderungen an der Dorsalseite der Tiere und im Situs viscerum findet sich bei einer der operierten Froschlarven merkwürdigerweise auch noch eine Inversion des Spiraculums (Spemann 1906a), Textfig. 2. Die beiden andern Froschlarven,

Fig. 2.

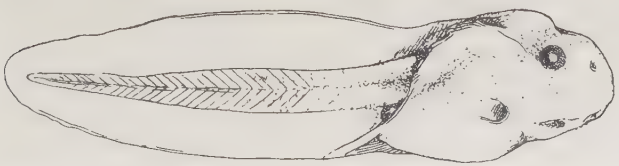

Kaulquappe von *Rana esculenta* ('05, L 3) mit Situs inversus viscerum et cordis; auch das Spiraculum invers. Orig. von Prof. Spemann.

ebenso wie die Larven von *Bombinator igneus*, weisen eine andre Abnormität auf. Das Operculum reicht nämlich nicht so weit nach hinten, daß es den Verschluß der Kiemenhöhlen bildet, sondern es endet schon vorher und läßt diese ventral offen. Das Epithel der Kiemenhöhlen hat sich aber doch auch an den nicht überwachsenen Teilen so ausgebildet, als sei es überall durch die Opercularfalte überwachsen und geschützt. Bei makroskopischer Betrachtung zeigt es dieselbe durchscheinende matte Färbung, und nachher im Schnitt den gleichen zarten und niedrigen Bau wie das Epithel überwachsener Teile der Kiemenhöhle. Auch hat sich an der vorderen Bauchwand, von wo dem Kiemendeckel normalerweise eine Hautfalte entgegenkommt (Naue 1890), eine kleine wallartige Erhebung angelegt, als wenn dort die Vereinigung mit dem Operculum erwartet würde. Danach sind die einzelnen Komponenten des Entwicklungsprozesses aller dieser Teile unabhängig voneinander und genau aufeinander abgestimmt.

Die Entwicklungshemmung des Operculums ist, wie mir Herr Prof. Spemann mitteilte, auch bei andern Experimenten an Anurenlarven zu beobachten, vgl. Textfig. 3. Ihre Ursache ist bis jetzt nicht festzustellen. Das Eintreten dieser Abnormität bei *Rana esculenta* ist zu bedauern, denn diesen Tieren geht dadurch die asymmetrische Bildung des normalerweise links ausgesparten Atemlochs verloren. Es wäre von Interesse gewesen zu erfahren, ob das Spiraculum regelmäßig an der Inversion teilnimmt oder nicht. — Wie vorangeführt, kam in dem einen Falle, wo der Verschluß des Operculums eingetreten war, Inversion des Spiraculums zur Beobachtung. Worauf nun ist die hier experimentell bewirkte Umdrehung der Lage des Spiraculums zurückzuführen? — Da bei dieser Larve (Fig. 59) die Kiemenhöhlen sonst

Fig. 3.



Kaulquappe von *Rana esculenta* ('05, L 21), mit gedrehtem Rückenstück, 10 Tage nach der Operation. Augen ganz nach hinten versetzt. Kiemenhöhle von vorderer und hinterer Falte begrenzt, aber nicht überwachsen. Photographie von Prof. Spemann.

denen normaler Tiere (Fig. 52) gleichen, die vordere und dorsale Umgebung der Höhlen auch normales Aussehen zeigt und nur die hintere Begrenzung eine andre Nachbarschaft erhalten hat, wird man im veränderten Situs der Bauchorgane die Ursache suchen müssen. Hier fällt es nun auf, daß beim normalen wie auch beim abnormen Tiere auf der Seite des Spiraculums immer nur der Dünndarm liegt, auf der andern aber die Leber. Es ist möglich, daß der Abfluß des Atemwassers günstiger ist auf der Seite, wo die Kiemenhöhle vom Darm begrenzt wird, als dort, wo ihr die Leber benachbart ist. Der Darm wird, selbst wenn er stark gefüllt ist, wohl immer noch nachgiebiger sein als die Leber, die durch ihren reichen Blutgehalt fast stets gesteift und durch ihre innige Verbindung mit Herz und Zwerchfell wohl unverrückbar hinter der Kiemenhöhle fixiert ist. Es wäre nun denkbar, daß die Opercularfalte eine gewisse Empfindlichkeit für den mehr oder minder guten Abfluß des Atemwassers besitzt und beim Verschlusse der Kiemenhöhle auf diesen reagiert. Die Falte

spart daraufhin auf der dem Abfluß günstigsten Seite die Öffnung für ihn aus. Läge das Spiraculum der Leber benachbart, würde jeder Schluckbewegung ein Zupfen der Leber am Herzbeutel folgen. Es wäre dies für das Tier sicher kein gesunder Zustand.

Die Lage des Spiraculums ist bekanntlich eine verschiedene bei den einzelnen Anurenlarven. Bei einigen Larven liegt das Atemloch wie bei *Rana* auf der linken Körperseite, bei andern dagegen median. Es erhebt sich nun die Frage, ob die vorangeführte Lagebeziehung zwischen Leber und Spiraculum auch bei allen Tieren zutrifft. — In der Literatur konnte ich nichts darüber finden. Eine ältere Larve von *Pelobates fuscus*, die ich daraufhin untersuchte, zeigt die gleiche Lagebeziehung wie *Rana esculenta*.

Die im übrigen zur Untersuchung gekommenen Larven von *Bombinator igneus* besitzen ein medianes Spiraculum, aber auch diese mediane Lage kann möglicherweise zum Situs der Baucheingeweide in Beziehung stehen. Der Situs viscerum von *Bombinator* gleicht nämlich späterhin, d. h. zur Zeit der Ausbildung des Spiraculums, durchaus nicht dem von *Rana*. In frühen Entwicklungsstadien besitzen ihre Kiemenhöhlen zwei Ausgänge. Beide liegen vorn, neben dem Herzbeutel. Die Leber liegt dann median, rechts und links von ihr Darmteile (Fig. 28, 29). Während späterhin die beiden Öffnungen nach der Mittellinie zu einander näher rücken, um das unpaare Spiraculum zu bilden, tritt auch eine Änderung des Eingeweidesitus ein. Die Leber wird durch die zunehmende Tiefe der Bauchhöhle und die Streckung des Mitteldarms, der sich unter die Leber schiebt, von der Bauchwand entfernt (Fig. 38—41). Sie liegt also später, wenn das Atemwasser an der Ventralseite des Bauches durch das mediane Spiraculum abgeleitet wird, nicht mehr ventral wie bei *Rana* (Fig. 48, 49), sondern dorsal. Ein hindernder Einfluß auf die Ausströmung des Atemwassers ist daher hier, auch bei medianer Lage, wohl nicht anzunehmen.

Eine andre Möglichkeit wäre die, daß bei *Bombinator* die seitliche Lage des Spiraculums denselben Vorteil böte wie bei *Rana esculenta*, aber die Reizbarkeit bei *Bombinator* wäre noch nicht so fein ausgebildet, um schon auf geringere Druckunterschiede zu reagieren.

d. Situs inversus cordis.

In 15 Fällen, wo der Situs viscerum invers ist, gilt dasselbe für den Situs cordis, und zwar von seiner ersten Entwicklung an.

Die rechte Darmdottervene ist weiter als die linke (vgl. Fig. 7 bis 9 mit Fig. 6) und der Herzschlauch biegt sich nach links statt nach rechts als Kammerbulbuskrümmung aus. Er stellt schließlich eine Spiraltour dar, die nicht entgegen, sondern im Sinne des Uhrzeigers gewunden ist (vgl. Fig. 17—22, 31—32, 35—37, 42—45, 53—56 mit Fig. 10, 14—16, 24—29, 38—41, 48—51).

Auch in seinem feineren Bau ist das Herz invers (vgl. speziell Fig. 50, 51 mit Fig. 55, 56, aber auch Fig. 22, 36, 42, 44 mit Fig. 28). Das Septum atriorum ist von der linken nach der rechten Seite gerückt und scheidet nun ein großes Atrium sinistrum von einem kleinen Atrium dextrum. Den ventral einheitlichen Vorhofhöhlen öffnet sich nicht im linken und mittleren Drittel ihrer unteren Wand der Zugang zur Kammer, sondern im rechten und mittleren Drittel. Das Septum bulbi erhebt sich nicht mehr vom linken, sondern vom rechten unteren Rande des Bulbuseinganges und windet sich, der Spiralform dieses Herzabschnittes ähnlich, nach der linken Seite hinüber. Dementsprechend ist natürlich auch die Verteilung des arteriellen und venösen Blutes geändert, und anatomisch wie auch physiologisch wird das Cavum aorticum zum Cavum pulmonalecutaneum und umgekehrt.

Situs inversus cordis zeigt auch der oben (S. 10) erwähnte Fall (*Bomb.* 1906, 46; Fig. 42, 43), wo vom Darmtractus nur der Anfangsteil invers ist, mit ihm Leber und Pancreas; ferner der ähnliche etwas ältere (*Bomb.* 1906, 29; Fig. 44), bei dem zwar die Leber nicht invers ist, es aber wahrscheinlich ursprünglich war (S. 10). Umgekehrt haben jene oben (S. 10 unten) beschriebenen zwei Fälle von *Rana esculenta* normal gerichteten, wenn auch etwas gestörten Herzsitus, obwohl die Leber annähernd invers liegt; aber auch hier ist es zum mindesten möglich, daß die Lagerung der Leber ursprünglich eine andre war.

Lassen wir zunächst diese letztaufgeführten Fälle außer acht und halten uns an die ganz klar liegenden, so können die ursächlichen Beziehungen wohl nur die folgenden sein.

Die Inversion des Herzens kann nicht eine direkte Folge des Eingriffes sein, der sein Material ganz unberührt ließ. Ohne weiteres klar ist dies für das Endothelrohr des Herzens; sein Material liegt im Operationsstadium sicher weit vom Operationsfeld entfernt. Aber auch für das Pericard scheint mir das nicht zweifelhaft zu sein. Und selbst wenn der oberste Zipfel der Pericardialsäcke vom lateralen Schnitt getroffen und mit dem Stück Rückenplatte gedreht

würde, und irgendwie die Krümmung des visceralen Pericardialblattes bestimmte, selbst dann könnte das nicht für den Situs inversus des Herzens verantwortlich gemacht werden. Denn der Herzschlauch könnte seine, abgesehen von der Inversion ganz regelmäßige Form — wie ihn eben die operierten Larven zeigen — nur etwa dann beibehalten, wenn gerade die Mitte der S-Schlinge, oder richtiger der Spirale, im Drehpunkt läge; aber invers würde sie auch dann nicht, da die Richtung einer S-Schlinge oder einer Spirale nicht dadurch invertiert wird, daß man ihr vorn und hinten vertauscht.

Die Inversion des Herzens muß also wohl vermittelt sein durch die Inversion des Darms. Zur Zeit nun, wo die Asymmetrie der endothelialen Herzschlinge sichtbar wird, ist auch von der des Darms nur die erste Andeutung vorhanden, ein schwaches Ausbiegen der Leberbucht nach der einen Seite, bei der normalen Entwicklung nach rechts (S. 4), bei der abnormen nach links (S. 9). Die Darmdottervene dieser Seite wird schwächer als die der andern. Jetzt biegt auch der bisher gerade Herzschlauch seitlich aus, normalerweise nach rechts, abnormerweise nach links, beide Male aber so, daß er zunächst die Richtung der bevorzugten Vene fortsetzt. Es liegt nahe, an einen ursächlichen Zusammenhang zwischen Lage der Leberbucht, Ausbildung der Venen und Krümmungsrichtung der Herzschlinge zu denken; welcher Art könnte dieselbe sein?

Das Ausbiegen des Herzschlauches in geradliniger Fortsetzung der stärker ausgebildeten Darmdottervene erleichtert jedenfalls den Eintritt des Blutstromes ins Herz; es fiele also unter dieselben Gesichtspunkte, welche W. Roux schon vor vielen Jahren (1878) für den Verzweigungsmodus des Arteriensystems aufgestellt hat. Am nächsten läge es daher, auch Rouxs Erklärung anzuwenden, und dem Blutstrom selbst die Formung seiner Bahn zuzuschreiben. Das Blut würde also nach dieser Auffassung aus der einen Darmdottervene in stärkerem Strom einschießen, als aus der andern, dabei zunächst an die gegenüberliegende Wand des Herzschlauches anprallen und nach dieser Seite hin die Schlinge ausschlagen lassen, zu deren Bildung gleichzeitiges Längenwachstum prädisponiert. Diese Erklärung ist natürlich nur möglich, wenn zur Zeit, wo die Herzschlinge asymmetrisch wird, das Blut schon in strömender Bewegung ist. Falls diese selbstverständliche Voraussetzung zutrifft, was noch zu prüfen wäre, erhebt sich die weitere Frage, wie sich das Herz entwickelt, wenn man etwa die Blutbewegung von Anfang an ex-

perimentell hemmt. Ich denke dabei an das Ergebnis eines bekannten Loebschen Versuchs (1893).

J. Loeb brachte die Eier von *Fundulus*, einem marinen Fisch, $^1/_2$ Stunde nach der künstlichen Befruchtung in eine KCl-Lösung, in der sie sich mehrere Tage weiter entwickelten. Es bildete sich »ein vollständiges Blutgefäßsystem, das in bezug auf den Verlauf und die Verzweigung der Gefäße im Embryo und im Dottersack nicht wesentlich von dem Blutgefäßsystem des in normalem Seewasser entwickelten *Fundulus*-Embryo abwich«. Und das war der Fall, obwohl durch die spezifische Wirkung des KCl die Pulsation des Herzens fast völlig oder auch ganz unterdrückt wurde, jedenfalls so weit, daß es nie zu einer Circulation kam.

Loeb läßt, wohl im Hinblick auf die Ergebnisse von Roux, die Frage offen, ob die Winkel, unter denen die Äste von den Hauptgefäßen sich abzweigen, absolut genau mit den Winkeln in normalen Embryonen übereinstimmen. Auch ob das Herz ganz normal entwickelt war, speziell ob es immer normalen Situs hatte, wird nicht ausdrücklich erwähnt.

Sollte die formende Wirkung des Blutstromes als Erklärung ausscheiden, was ich nicht für ganz unwahrscheinlich halte, so müßte man für die Ausbuchtung des Herzschlauchs gegenüber der stärkeren Darmdottervene einen Einfluß andrer, noch unbekannter Art annehmen, oder irgendeine andre Beziehung zwischen Herz und Leberanlage. Hier wäre es natürlich von Wichtigkeit, das Verhalten des Pericards operierter Larven genau und von Anfang an zu kennen. Leider weist mein Material, wie bei den normalen Embryonen, so auch bei den operierten, gerade an dieser Stelle eine Lücke auf. Der jüngste operierte Embryo (*Bombinator* '06, 34; Fig. 7—9), abgesehen davon, daß er wohl auch schon zu alt ist, wurde beim Einbetten schwer beschädigt (vgl. die Figurenerklärung); soviel sich an dem hinteren Fragment ersehen läßt, ist der Herzbeutel schon stark asymmetrisch, und zwar im inversen Sinn (Fig. 8 und 9).

Hier müssen also weitere Untersuchungen einsetzen. Daß aber überhaupt eine causale Beziehung zwischen der Inversion des Darm- und des Herzsitus besteht, scheint mir schon jetzt aus den Experimenten zu folgen.

Eine wesentlich andre Frage ist es, ob diese Beziehungen der einzige Grund für die typische Asymmetrie der Herzschlinge sind, oder ob nicht außerdem der Anlage des Herzschlauches selbst schon die Tendenz zur typischen Krümmung innewohnt, in derselben Rich-

tung, welche jene Beziehungen später fordern. Spemann ('06b, S. 13) hat diese Möglichkeit schon erörtert, auf Grund oben (S. 10 unten) beschriebener zwei Fälle, wo der Situs viscerum invers und trotzdem der Situs cordis normal war; er sagt: »Vielleicht ist der Einfluß des Darmsitus kein zwingender; dann hätte ihm in diesen beiden Fällen eine andre Tendenz entgegengearbeitet, und die könnte wohl nur in der Herzanlage selbst zu suchen sein.«

Die erwähnten zwei Fälle scheinen nun allerdings nicht mehr geeignet, diese Ansicht zu stützen; die Leber ist hier, wie oben (S. 11) dargelegt wurde, wahrscheinlich nachträglich noch stark verschoben worden, sie könnte im entscheidenden Stadium ganz normale Lage gehabt und so den normalen Situs des Herzens bestimmt haben. Aber jedenfalls muß die Möglichkeit eines solchen Hand-in-Hand-Arbeitens innerer und äußerer Faktoren im Auge behalten werden. Wenn sich die Angaben von A. Weber bestätigen, so kann bei *Rana esculenta* wenigstens der Grund für die normale Asymmetrie des Herzens nicht in der des Darms liegen, die erst später in Erscheinung tritt. Aber so selbstverständlich das ist, so wird damit das Ergebnis des Experiments nicht aus der Welt geschafft. Fernere Untersuchungen müssen zeigen, ob hier ein weiterer Fall von »doppelter Sicherung« in der Entwicklung vorliegt, wie deren in den letzten Jahren mehrere konstatiert worden sind.

Zusammenfassung der Ergebnisse.

1) Die einzelnen Abschnitte des dorsalen Flossensaumes haben die Fähigkeit, sich unabhängig voneinander und von der umgebenden Haut zu entwickeln (S. 8).

2) Die an der Begrenzung der Kiemenhöhle beteiligten Hautpartien, also das Operculum, ein ihm entgegenwachsender Hautwulst, und die vom Operculum überdeckte Rumpfhaut, entwickeln sich in hohem Grad unabhängig voneinander; der Wulst erhebt sich, auch wenn das Operculum ihn nicht erreicht, und die Rumpfhaut gewinnt die für geschützte Hautpartien charakteristische zarte Beschaffenheit, auch wenn sie oberflächliche Lage behält (S. 11 u. 12).

3) Dagegen scheint die Bildung des Spiraculum in Beziehung zur Lage der Baucheingeweide zu stehen und zwar derart, daß das Spiraculum dort angelegt wird, wo es für den Abfluß des Atemwassers am günstigsten ist. Diese Annahme stützt sich bis jetzt nur auf einen allerdings ganz klaren Fall von *Rana esculenta,* wo außer

Darm- und Herzsitus auch das Spiraculum invers gelagert ist (S. 11 bis 13; Spemann '06a, S. 200).

4) Die Epithelzellen des Darms, im Neurulastadium transplantiert, bewahren auch in fremder Umgebung ihre histologische Eigenart. Dasselbe gilt vom Ganzen wie auch von Teilen des dorsalen Pancreas (S. 8).

5) Das dorsale Pancreas hat, entgegen der Ansicht Göttes, auf die Entstehung des Situs viscerum keinen bestimmenden Einfluß (S. 7, 9).

6) Durch Umdrehung eines kleinen Stückes im Dach der Vorderdarmanlage läßt sich der ganze Situs viscerum invertieren (Spemann '06a, S. 200). Die Leberbucht biegt dann von Anfang an nach links, statt nach rechts aus, Leber und Pancreas und alle Darmschlingen entwickeln sich spiegelbildlich zur normalen Lagerung (S. 9—11).

7) Mit dem Situs viscerum wird auch der Situs cordis invertiert (15 Fälle, S. 13; einige Abweichungen lassen sich erklären); und zwar ist es speziell die asymmetrisch gelagerte Leber, welche die Herzasymmetrie bestimmt (Spemann '06a, S. 200). Zeitlich fällt diese Bestimmung jedenfalls zusammen mit dem ersten leichten Ausbiegen der Leberbucht nach der einen Seite, und vermittelt wird sie wahrscheinlich durch die schwächere Entwicklung der einen eingeengten Darmdottervene (S. 15). Das ausgebildete Herz ist nicht nur in seiner äußeren Form, sondern auch in seinem inneren Bau (Lage des Septum atriorum, der Ostien, des Septum bulbi) das genaue Spiegelbild des normalen (S. 14).

8) Es ist nicht ausgeschlossen, daß die Herzanlage schon in sich die Tendenz zur Ausbildung einer bestimmt gerichteten Herzschlinge trägt (S. 16 u. 17; Spemann '06b, S. 13). Bei der normalen Entwicklung würde diese Tendenz den formenden äußeren Einflüssen entgegen kommen, bei der inversen würde sie von ihnen überwunden.

Literaturverzeichnis.

v. Baer, Karl Ernst, Über Entwicklungsgeschichte der Tiere. 1828. S. 219.

Born, G., Über Verwachsungsversuche mit Amphibienlarven. Arch. f. Entw.-Mech. Bd. 4. 1896.

Brachet, Recherches sur l'origine de l'appareil vasculaire sanguin chez les Amphibiens. Archives de Biologie. T. XIX. 1903.

Götte, Alexander, Untersuchungen über die Entwicklung des Bombinator igneus. Schultzes Arch. f. mikr. Anatomie. 1869.

—— Die Entwicklungsgeschichte der Unke (Bombinator igneus). 1875.

Levy, Oskar, Entwicklungsmechanische Studien am Embryo von Triton taeniatus. I. Orientierungsversuche. Arch. f. Entw.-Mech. Bd. 20. 1906. S. 335.

Loeb, Jacques, Über die Entwicklung von Fischembryonen ohne Kreislauf. Pflügers Arch. Bd. 54. 1893. S. 525.

Naue, H., Über Bau und Entwicklung der Kiemen der Froschlarven. Dissertation. Leipzig 1890.

Roux, Wilhelm, Über die Bedeutung der Ablenkung des Arterienstammes bei der Astabgabe. Gesammelte Abhandl. über Entwicklungsmech. d. Organism. Bd. I, oder Jenaische Zeitschr. f. Naturw. Bd. 13. 1878.

Spemann, Hans, a) Über eine neue Methode der embryonalen Transplantation. Verhandl. d. Deutschen Zoolog. Gesellsch. 1906.

—— b) Über embryonale Transplantation. Verhandl. d. Gesellsch. Deutscher Naturforsch. u. Ärzte. 1906.

Weber, A., Étude de la torsion de l'ébauche cardiaque chez Rana esculenta. Bibliographie anatomique. T. XVIII. 1908.

Erklärung der Abbildungen.

Buchstabenerklärung.

Atr.dextr.	Atrium dextrum,	*Oes.*	Ösophagus,
Atr.sin.	Atrium sinistrum,	*r.Ddv.*	rechte Darmdottervene,
Bb.	Bulbus,	*r.Hbh.*	rechte Herzbeutelhöhle,
D.C.	Ductus Cuvieri,	*Schlf.*	Schlundfalte,
Ddm.	Dünndarm,	*Schlh.*	Schlundhöhle,
dors.Pancr.	dorsales Pancreas,	*Sept.atr.*	Septum atriorum,
Duct.chol.	Ductus choledochus,	*Spl.*	Splanchnopleura,
Duod.	Duodenum,	*S.v.*	Sinus venosus,
Ed.	Enddarm,	*Tr.*	Truncus,
End.	Endothelrohr des Herzens,	*V.abd.*	Vena abdominalis,
K.A. 1. 2....	1. 2.... Kiemenarterie,	*V.card.a.*	Vena cardinalis anterior,
Kd.	Kiemendarm,	*V.card.p.*	Vena cardinalis posterior,
Kh.	Kiemenhöhle,	*V.coron.*	Vena coronaria,
Lb.	Leber,	*Vd.*	Vorderdarm,
l.Ddv.	linke Darmdottervene,	*Ventr.*	Ventrikel,
l.Hbh.	linke Herzbeutelhöhle,	*ventr.Pancr.*	ventrales Pancreas,
Md.	Mitteldarm,	*V.f.*	Vesica fellea,
Mdh.	Mundhöhle,	*V.hep.*	Vena hepatica.

Sämtliche Figuren sind unter Benutzung des großen Abbeschen Zeichenapparates angefertigt. Die Schnittzeichnungen sind schematisch in der Ausführung, aber genau im Kontur.

Tafel I[1]).

Fig. 1—5. Jüngste normale Larve von *Bombinator igneus* (17). Fig. 1. Dorsalrekonstruktion der Darmdottervenen und des Herzens sowie des in die Leberbucht übergehenden Vorderdarmteils. Fig. 2 und 3. Schnitte durch die von Darmdottervenen und Herzbeutel umgebene Leberanlage. Fig. 4. Dorsalrekonstruktion der Leberanlage und des Herzbeutels. Fig. 5. Schnitt durch Leberanlage, Darmdottervenen und Herzbeutel.

Der Darmkanal bildet ein gestrecktes Rohr, dessen Ventralteil völlig mit Dotter erfüllt ist. Nur vorn, gleich hinter der Schlundhöhle, senkt sich in diese Zellmasse vom dorsalen Lumen her die »Leberbucht« (GÖTTE) ein. Während alle übrigen Teile des Darms symmetrisch liegen, weicht die Leberbucht ein wenig nach rechts ab (Fig. 2—5). Ihr benachbart haben sich zwischen Meso- und Entoderm die Darmdottervenen angelegt, und zwar als ungleich weite (Fig. 2 und 3), mitunter noch nicht völlig durchgängige Röhren. Sie vereinigen sich vor der Leberbucht zum Endothelrohr der Herzanlage (Fig. 1). Diese ist noch sehr undeutlich entwickelt, ein kurzer Schlauch, der von vorn nach hinten ein wenig aufgerichtet ist. Hinten, wo die beiden Darmdottervenen einmünden, ragt noch eine kleine Scheidewand in das Herzlumen hinein. Vorn läuft der kurze Herzschlauch in zwei offene, röhrenförmige Enden aus, denen sich einige Endothelzellen als Zeichen beginnender Truncusbildung anlagern (Fig. 1). Die Rekonstruktion der Fig. 1 gibt davon ein ungefähres Bild.

Das Herz wird seitlich und unten von dem noch paarigen Herzbeutel umgeben. Die beiden Herzbeutelhöhlen sind asymmetrisch, die rechte ist fast auf allen Schnitten kleiner als die linke. Sie erstreckt sich nämlich nicht nur weniger weit nach hinten als die linke, sondern wird auch dort, wo sie dem Herzen benachbart ist, durch eine Vorwölbung des epicardialen Blattes eingeengt. Die mediane Vereinigung der inneren Blätter der linken und rechten Herzbeutelanlage weicht vorn (und oben) nach links, hinten (und unten) nach rechts von der Mediane ab (Fig. 4 und 5). — Alle in Betracht kommenden Schnitte sind genau horizontal geführt, am unteren Anschnitt der Urwirbel läßt sich dies feststellen.

Fig. 6. Ventralrekonstruktion des Darms (einschl. Schlundhöhle) und der Herzanlage einer etwas älteren, normalen Larve von *Bomb. igneus* (7).

Der Darmkanal ist gerade, die Asymmetrie beschränkt sich auf die Leberbucht. Das Herz ist zu einem geraden Schlauch ausgebildet. Von hinten her führen zu ihm die asymmetrischen Darmdottervenen. Vorn endet die Herzanlage mit den beiden Truncusästen. Über die Asymmetrie des Herzbeutels läßt sich nichts Sicheres sagen, da dies Tier nicht völlig horizontal geschnitten ist und es nicht gelang, ein besser geschnittenes, gleichweit entwickeltes zu erhalten.

Fig. 7—9. Jüngste operierte Larve, *Bombinator* 06, 34; etwa gleich alt, wahrscheinlich etwas älter als der normale Embryo der Fig. 6. Fig. 7. Dorsalrekonstruktion des zur Leberbucht führenden Vorderdarmteils, der Darm-

[1]) In allen Figuren der Tafel I und in Fig. 45—47 der Tafel III ist der Darm ohne Mesenterium und das Herz nur als Endothelrohr gezeichnet, um eine schärfere Begrenzung der Organe zu erhalten.

dottervenen und des hintersten Endes der Herzanlage. Fig. 8 und 9. Schnitte durch die Leberanlage, die Darmdottervenen und den hintersten Teil der Herzanlage.

Beim Orientieren im Paraffin wurde dieser Larve aus Versehen der Kopf abgebrochen; der Bruch geht gerade durchs Herz. Beide Stücke wurden zwar zusammen geschnitten, doch stimmt natürlich die Schnittrichtung nicht genau überein. Daher läßt sich das Herz nicht mehr vollständig rekonstruieren, und es läßt sich nicht entscheiden, ob das Endothelrohr noch symmetrisch ist, wie beim vorigen Embryo, Fig. 6, oder schon leicht S-förmig gebogen, wie beim folgenden Embryo, Fig. 10. Zwischen diesen beiden steht der Embryo dem Entwicklungsgrad verschiedener Organe nach. Da das hintere Stück gut erhalten ist und Wichtiges zeigt, so mag er als jüngstes Stadium einer Larve mit Situs inversus aufgeführt werden, bis er durch einen besseren ersetzt werden kann.

Es weicht nämlich die Leberbucht hier, wie zu fordern, nach links statt nach rechts von der Mediane ab, und in dem Raum zwischen ihr und dem Herzbeutel hat sich die rechte Darmdottervene zu einem beträchtlich weiteren Gefäß entwickelt als die linke.

Als experimentell gedreht erwies sich ein unmittelbar hinter der Kiemenhöhle beginnendes und caudal von der späteren Wurzel des dorsalen Pancreas endigendes Stück der dorsalen Darmwand.

Fig. 10—16. Ältere, normale Larve von *Bomb. igneus* (9), bei der der erste Kiemenbogen äußerlich als leichte Hervorwölbung markiert ist. Fig. 10. Ventralrekonstruktion des Darms (einschl. Schlundhöhle) und der Herzanlage. Fig. 11. Dorsalrekonstruktion des Darms (einschl. Schlundhöhle) und der Gefäße. Fig. 12. Dasselbe, nur ist die oberste Partie abgeschnitten gedacht. In Fig. 13 ist ein noch größerer Teil des Darmdaches abgehoben gedacht. Fig. 14 zeigt die Dorsalrekonstruktion des Darms etwa von dort ab, wo die Leberbucht beginnt. Die Herzanlage tritt jetzt frei zutage. Fig. 15 und 16. Schnitte durch den vorderen Teil des Embryo in Höhe der Leberanlage.

Der Kiemendarm zeigt vier Paar solider Falten, nämlich die Anlage des Spritzlochs und der 1.—3. Kiemenspalte. Seine Fortsetzung, der eigentliche Darm, verläuft im Dorsalteil völlig gestreckt (Fig. 11 und 12), mehr ventral aber, beim Übergange in die Leberbucht, biegt er im Bereich des späteren Vorderdarms etwas nach links aus (Fig. 13). Die Leberbucht selbst kehrt durch eine Wendung nach rechts zur Mediane zurück, so daß die Ventralansicht (Fig. 10 wie die dorsale symmetrisch erscheint. Auch wölbt sich die Leberbucht nach vorn unter dem Sinus venosus vor (Fig. 14), der dadurch gehoben wird.

Der Darm stellt ventral eine kompakte Dotterzellmasse dar. Sein Lumen reduziert sich daher auf einen unmittelbar unter dem dorsalen Epithel liegenden engen Kanal. Dieser zeigt mehrere typische Ausbuchtungen, von denen nach Götte die eine die Andeutung der Lungenanlage ist, die andre, etwas weiter nach hinten liegend, die des dorsalen Pancreas (Fig. 12). Gleich hinter der Schlundhöhle senkt sich vom dorsalen, durchgehenden Darmlumen eine blind endende Fortsetzung in die Leberanlage hinab.

Der endotheliale Herzschlauch ist in der Mitte seiner Länge nach rechts zur Kammerbulbuskrümmung ausgebogen. Vorderes und hinteres Ende des Herzens liegen median, ersteres wird durch die Kiemenarterien, letzteres durch die

Lebergefäße fixiert. Sinus und Vorkammer sind durch die Vorwölbung der Leber etwas gehoben, der Sinus ist dadurch schon fast in das Niveau des Truncus gerückt. Der Blutstrom würde also beim Durchfließen des Herzens eine Spirale beschreiben, entgegengesetzt dem Sinne des Uhrzeigers (Fig. 10 und 14).

Der pericardiale Teil der Herzanlage folgt der Krümmung des Endothelrohrs (deskriptiv gesprochen), ohne daß beide sich überall berühren (Fig. 15 und 16).

Die zum Herzen führenden Darmdottervenen sind stark asymmetrisch (Fig. 15 und 16). Das linke Gefäß ist gut durchgängig, an dem rechten Gefäß vermag ich das Lumen nicht durchzuverfolgen. Bauchwärts lösen sich beide Darmdottervenen in ein Lacunensystem auf. Von hinten her laufen außerdem noch die Cardinalvenen zum Herzen. Sie sind in den Vornieren wohl entwickelt (Fig. 11 und 14), aber ihr Zusammenhang mit dem Sinus scheint noch nicht eingetreten zu sein. — Von den vom Truncus abgehenden Gefäßen ist nur die im 1. Kiemenbogen verlaufende Arterie deutlich ausgebildet und völlig durchzuverfolgen (Fig. 10 und 14). Ihr Lumen ist am Übergange in den Truncus eingeengt, aber durchgängig. Die Arterie des 2. Kiemenbogens ist wohl im Bereich des Kiemenbogens deutlich (Fig. 11—13), aber im übrigen kann über ihren Verlauf noch nichts Sicheres gesagt werden. Ihre Verbindung mit dem Herzen wird anscheinend eben erst angelegt, denn an den Stellen, wo sie späterhin zu erwarten ist, können hin und wieder Gefäßzellen angetroffen werden.

Das Blut könnte demnach wohl ausschließlich von der linken Darmdottervene dem Herzen zuströmen, würde dieses durchlaufen und durch die 1. Kiemenarterie zur Aorta gelangen. Ob die Strömung des Blutes tatsächlich schon besteht, erscheint freilich zweifelhaft.

Fig. 17—22[1]). Rekonstruktionen der Bauchorgane und des Herzens (einschl. Gefäße) operierter Larven der Unke. Sie stellen Übergangsstadien dar von dem in Fig. 6—9 demonstrierten Tiere zu dem in Fig. 30—32 abgebildeten.

Fig. 17 und 18. *Bombinator* '06, 18. Dorsal- bzw. Ventralrekonstruktion eines Tieres, dessen erstes Kiemenpaar bereits gut entwickelt, dessen zweites als kurzer Stummel äußerlich erkennbar ist.

Der Darmkanal zeigt dorsal geraden Verlauf. Ventralwärts biegt der Vorderdarm nach rechts ein wenig aus. Die Leber ist mit ihrer Hauptmasse links der Mediane gelegen statt rechts. Der Leberstiel führt schräg von links nach rechts zum Darm, statt von rechts nach links, ihm sitzen die ventralen Pancreasanlagen rechtwinklig auf (Fig. 34). In Fig. 17 ist das Dach des Darms abgehoben. Man blickt in das weite Darmlumen hinein. Auch kann man hier sehr schön sehen, wie der linke Lappen des dorsalen Pancreas mit der linken ventralen Pancreasanlage verschmilzt. Fig. 18 zeigt, daß die Leber fast völlig unter dem Sinus vorgeschoben ist.

Die Ductus Cuv. sind in Fig. 17 im Anschnitt gezeichnet (in Fig. 18 fortgelassen), ebenso der Sinus. Das Herz ist das völlige Spiegelbild des normalen. Aus dem mehr links gelegenen Sinus fließt das Blut nach vorn-rechts in die Kammer hinab, statt nach vorn-links, die es nach links in den Bulbus preßt

[1]) Bei diesen Rekonstruktionen wie bei allen folgenden der Tafel II und III sind stets nur die zwei vorderen Kiemenbogenarterien gezeichnet, weil die andern bei der angewandten Vergrößerung nicht genau sichtbar waren.

(Fig. 18) statt umgekehrt. Durch diesen wird es wieder nach oben und gleichzeitig zurück in die Mediane geschafft. Das Blut fließt also im Sinne des Uhrzeigers durch die Herzanlage, d. h. die Blutströmung ist umgekehrt der beim normalen Tiere.

In Fig. 17 sieht man von oben auf den Truncus mit den schon am weitesten entwickelten beiden vorderen Kiemenarterien. Die Kiemengefäße sind bei diesem ebenso wie auch bei vielen andern operierten Tieren stark erweitert.

Diese Aneurysmen und Varicen dürften wohl durch die unregelmäßige Verwachsung des bei der Operation durchschnittenen Aortenmaterials veranlaßt und daher als einfache Stauungserscheinungen zu deuten sein.

Die Grenzen des transplantierten Teiles finden sich am Ösophagus- bzw. Mitteldarmanfang.

Fig. 19. Ventralrekonstruktion des Herzens (einschl. Gefäße) und der Bauchorgane einer nur wenig älteren, operierten Larve, *Bombinator* '06, 33. Auch hier sind wie in der Ventralansicht des vorigen Tieres die Ductus Cuv. fortgelassen.

Darm, Leberanlage und Herz sind invers und nur unwesentlich weiter als in Fig. 17 und 18 entwickelt, sie gestatten daher völlige Bezugnahme auf deren Beschreibung.

Das gedrehte Darmstück umfaßt auch hier die Hauptmasse des Vorderdarms sowie den Mitteldarmanfang.

Fig. 20. Ventralrekonstruktion der Bauchorgane und des Herzens (einschl. Gefäße) einer operierten Larve mit drei äußeren Kiemen jederseits, *Bombinator* '06, 42.

Der Vorderdarm dieses Tieres hat sich auch ventral bereits von der großen Leber- und Pancreaszellmasse abgelöst. Er läuft zuerst dorsal, im Bogen nach rechts, dann ventral, im Bogen nach links um jene vereinten Drüsengruppen herum. Ventral erreicht er durch letztere Biegung auch gleich den noch völlig median liegenden Mitteldarm. Die Leber zeigt deutlicher als in den Rekonstruktionen jüngerer operierter Tiere den inversen Situs.

Der Herzsitus gleicht dem in Fig. 18 und 19, d. h. er ist ebenfalls spiegelbildlich umgedreht. Die Duct. Cuv. und Vv. cardinales sind in Fig. 20 nicht mit eingetragen.

Die Grenzen der Transplantation sind etwas mehr nach vorn gelegen, umfassen aber auch den Vorderdam (einschl. dors. Pancr.) und Mitteldarmanfang.

Fig. 21 und 22. Ventral- bzw. Dorsalrekonstruktion der Bauchorgane und des Herzens einer nur wenig älteren, ebenfalls operierten Larve, *Bombinator* '06, 43; Ventralrekonstruktion ohne Ductus Cuvieri.

Die Dorsalansicht (Fig. 22) zeigt, wie der schon fast völlig herausdifferenzierte Vorderdarm sich nach rechts um Pancreas und Leber nach der Ventralseite herumwindet. Die Ventralansicht (Fig. 21) läßt die schon ein wenig mehr als in Fig. 20 vorgeschrittene Ausbildung des inversen Situs besser erkennen.

In der Dorsalansicht (Fig. 22) sind die mit dem Sinus vereinten Ductus Cuvieri, sowie der Sinus selbst und die mit ihm in offener Verbindung stehende Vorkammer angeschnitten gedacht, so daß man in das Lumen aller dieser Teile hineinschaut. Das Herz zeigt den inversen Situs in schönster Weise ausgeprägt. Die Kiemenbogenarterien gehen, ohne Capillaren zu bilden, in die Aorta über.

Das transplantierte Darmstück gleicht an Ausdehnung dem des vorigen Tieres.

Tafel II.

Die Figuren der oberen Reihe dieser Tafel (einschl. Fig. 33) stellen normale Larven von *Bomb. igneus* dar, die der unteren Reihe operierte. Die Bilder der normalen Tiere schließen an Fig. 16 an und geben die weitere Entwicklung des normalen Herz- und Eingeweidesitus wieder; die operierten Larven sind das Spiegelbild der darüber abgebildeten normalen Larven.

Fig. 23—25. Normale, zwei verästelte Kiemen tragende Larve, *Bombinator* 10. Fig. 23. Dorsalrekonstruktion des Situs viscerum. Schlundhöhle und Osophagus im Anschnitt. Fig. 24. Dorsalrekonstruktion des Situs viscerum et cordis nach Abheben des gesamten Anfangsdarms, der oberen Sinus- und Vorkammerwand. Man sieht Vorderdarm, Pancreas-, Mittel- und Enddarm im Anschnitt und blickt in das offene Sinus- und Vorkammerlumen hinein. Fig. 25. Ventralrekonstruktion der Bauchorgane und des Herzens.

Die noch weiter als bei der Larve in Fig. 16 nach rechts verlagerte Leber hat sich von oben und unten her bereits etwas vom Darm abgeschnürt. Ein kleiner Leberzipfel, vom Herzbeutel überzogen, streckt sich weit nach vorn in das Cavum pericardii vor (Fig. 24 und 25). Am Leberstiel sitzen außer der lacunösen Leber die Anlagen des ventralen Pancreas (Fig. 33, Schnitt durch den Leberstiel dieses Tieres).

Der Anfangsdarm bis zur Einmündung des Leberstiels, d. h. der sog. Vorderdarm, ist schon differenziert. Er beschreibt einen Bogen nach links (Fig. 23). Seinem medianwärts zurückführenden Endteil sitzt in sattelförmiger Vertiefung das dorsale Pancreas auf, dessen Lappen wie die beiden Enden eines Mehlsacks von der Eselsschulter am Darm herabhängen (Fig. 23, 24). Der rechte Lappen reicht in der Darmbiegung so weit herab, daß er das rechte ventrale Pancreas berührt und sich mit ihm vereinigen kann (Fig. 23, 24).

Der Mitteldarm hat sein vorderes Ende nach rechts neben die Leber vorgeschoben, im übrigen liegt er samt dem Enddarm symmetrisch in der Bauchhöhle.

Vom Rücken her steigt jederseits ein Ductus Cuvieri herab, der sich mit der Lebervene in einem weiten Sacke, dem Sinus venosus, vereinigt. Dieser letztere liegt der Leber direkt auf, ist also mit ihr nach rechts aus der Medianebene verschoben (Fig. 24). Der Vorhof liegt median (Fig. 24), darunter die Kammer; Bulbus und Truncus krümmen sich wieder nach oben (Fig. 24, 25). Jeder der beiden Truncusäste löst sich in drei Kiemenbogenarterien auf (von denen hier wie auch in Fig. 17 und folgenden stets nur die zwei vorderen gezeichnet sind).

Fig. 26. Ventralrekonstruktion der Baucheingeweide und des Herzens einer etwas älteren normalen Larve (*Bombinator* 20) als der in Fig. 23—25 dargestellten. Sin. venosus und Duct. Cuvieri sind abpräpariert gedacht.

Sie zeigt die weitere Differenzierung des Vorder- und Enddarms. Der Vorderdarm hat sich bereits bis zur Mediane von der großen Mitteldarmzellmasse abgegliedert. Man sieht, daß er an der Ventralseite des Tieres einen Bogen von links nach rechts bildet. Der Enddarm läßt caudalwärts ein bereits völlig herausdifferenziertes Stück und seine beginnende Streckung nach vornlinks erkennen. Diesen noch nicht ganz abgegliederten Teil verbindet die Mitteldarmmasse im Bogen nach rechts mit dem Vorderdarmende.

Fig. 27. Ventralrekonstruktion des Situs viscerum et cordis einer normalen Larve, *Bombinator* 19, welche jederseits zwei kräftig entwickelte und reich gegliederte, äußere Kiemen trägt.

Der Vorderdarm hat sein Ende schon weit nach rechts-vorn vorgeschoben, so daß er nun halb links, halb rechts der Mediane liegt. Der Enddarm ist völlig differenziert. Er erstreckt sich nach vorn-links bis neben das Pancreas und geht ventralwärts in den in Querstellung von vorn-links nach vorn-rechts geratenen Mitteldarmbogen über.

Die Herzanlage zeigt den schon bei Fig. 24, 25 beschriebenen Bau. Die Duct. Cuvieri sind hier mit abgebildet und zeigen ventralwärts die Einmündung der V. abdominalis, cranialwärts die der vorderen und dorsalwärts die der hinteren Cardinalvene.

Fig. 28 und 29. Dorsal- bzw. Ventralrekonstruktion des Herz- und Eingeweidesitus einer normalen, zwei Spiracula besitzenden Larve, *Bombinator* 3.

Der Vorderdarm läuft erst ziemlich weit in der Mediane schwanzwärts über Leber und Pancreas, bevor er sich nach links wendet, um diese Drüsen ventralwärts zu umgreifen, Fig. 28. Dieser Ventralbogen schiebt sich nach vorn unter die Leber vor. Er nimmt auch die Einmündung des Gallengangs auf. Er steigt dann rechts neben den Drüsen wieder in die Höhe und geht in den Mitteldarm über. Der Mitteldarm zieht, fast die ganze rechte Seite der Bauchhöhle ausfüllend, nach hinten, biegt dann nach links um und läuft, sich verengend und der Bauchwand anliegend, wieder nach vorn. Links neben dem Vorderdarm windet er sich in die Höhe und geht in den Enddarm über. Dieser führt längs der linken Seite über den Mitteldarm zum After. Die fast symmetrisch gelegene Leber ruht also samt der einheitlichen Drüsenmasse des dorsalen und ventralen Pancreas in der Konkavität des Vorderdarms.

Am linken Rande der Leber sammelt sich ihr venöses Blut in größeren Gewebsspalten und fließt durch eine weite Lebervene nach vorn-oben in den Sinus. Die Kammer läuft schräg von links-hinten nach rechts-vorn, wo sie in den Bulbus übergeht, und bleibt fast völlig links der Mediane. Der Bulbus windet sich im nach rechts konvexen Bogen zum Truncus hinauf. In Fig. 28 sind Leber, Sinus und Vorhof im Anschnitt gezeichnet, so daß man das linksseitig vorspringende Septum atriorum erkennen kann.

Fig. 30—32. Operierte Larve (*Bombinator* '06, 19) mit Situs inversus viscerum et cordis. Alter gleich dem der in Fig. 23—25 abgebildeten normalen Larve. Die vordere Grenze des transplantierten Darmteiles liegt gleich am Anfange des nach rechts führenden, dorso-ventralen Vorderdarmbogens, die hintere auf dem vorderen Teil des symmetrischen Mitteldarms.

Fig. 30. Dorsalrekonstruktion des Darmtractus und seiner Anhangsdrüsen. Schlundhöhle im Anschnitt. Der Vorderdarm beschreibt einen Bogen nach rechts statt nach links. Dorsales und ventrales Pancreas vereinigen sich links, nicht rechts.

Fig. 31. Dasselbe nach Abtragung des Vorderdarmanfangs, eines Teils des Mitteldarms und des dorsalen Pancreas. Das Herz tritt nun frei zutage. Es ist in seinem Sinus- und Vorhofsabschnitt eröffnet gedacht. Man sieht den Vorhof rechts in die Kammer übergehen. Die Kammer führt das Blut von rechts nach links zum Bulbus weiter, nicht von links nach rechts, wie bei dem normalen Tier Fig. 24.

Fig. 32. Ventralrekonstruktion der Baucheingeweide und des Herzens. Die Duct. Cuvieri zeigen die weiten Anschnitte der Vv. abdominales. Interessant ist die Inversion auch des kleinen Leberzipfelchens, das in Fig. 25 rechts der Kammer, hier links der Kammer sich findet.

Fig. 33. Schnitt durch den vorderen Teil einer normalen Larve (*Bombinator* 10, in Fig. 23—25 abgebildet) in Höhe des Leberstiels. Man sieht die hauptsächlich rechts der Mediane liegende Leber mit ihren zahlreichen Blutlacunen, den von vorn-rechts nach hinten-links gerichteten Leberstiel und die fast rechtwinklig daran sitzenden Anlagen des ventralen Pancreas.

Fig. 34. Schnitt durch die Leberanlage eines operierten Tieres (*Bombinator* '06, 18, rekonstruiert in Fig. 17, 18). Die Leber liegt größtenteils links der Mediane, der Leberstiel führt nach rechts-hinten zum Darm zurück. Rechtwinklig etwa sitzen ihm die Anlagen des ventralen Pancreas auf.

Fig. 35. Operierte Larve (*Bombinator* '06, 30) gleichen Alters wie die normale in Fig. 27, in Ventralansicht. Bauchorgane und Herzanlage invers. Die Grenzen des transplantierten Darmteils erstrecken sich vom Vorderdarmanfang bis zu seinem Übergang in den Mitteldarm.

Fig. 36 und 37. Operierte Larve (*Bombinator* '06, 45) mit Situs inversus viscerum et cordis, zu vergleichen mit der normalen Larve in Fig. 28 und 29.

Fig. 36. Dorsalrekonstruktion, Fig. 37. Ventralrekonstruktion. In beiden Figuren sind die Duct. Cuvieri gleich an ihrer Einmündung abgeschnitten gedacht. In Fig. 36 ist das Dach der Ductus, des Sinus und des Atriums abgehoben, so daß man das rechtsseitige Septum atriorum sieht. In selber Höhe ist auch die Leber angeschnitten gedacht und von da aus ventralwärts rekonstruiert.

Der Vorderdarm läuft wohl anfangs auch median, biegt aber dann nach rechts hinüber, um das fast symmetrisch oder doch nur wenig nach links verschobene vereinigte Leber- und Pancreasgewebe rechts-außen und dann ventral zu umgürten. Links der Drüsenmasse steigt er wieder empor und geht dorsal über in den Mitteldarm, der mit seinem Querbogen nach der rechten Seite hinüberführt und dort in den dorsalen Enddarm übergeht. Der rechts liegende Teil des Mitteldarms liegt nur ventral, der linke ventral und dorsal der Bauchwand an. Der Enddarm endet median.

Der nach links verschobene Sinus geht vorn in den symmetrisch liegenden Vorhof über. Die annähernd quer zur Mediane gestellte Kammer führt links-vorn in den Bulbus und weiter zum medianen Truncus.

Der experimentell gedrehte Darmteil umfaßt wiederum hauptsächlich den Vorderdarm einschl. dorsales Pancreas.

Tafel III.

In der oberen Reihe dieser Tafel ist die weitere Entwicklung des normalen Eingeweidesitus bei *Bombinator igneus* dargestellt. Die untere Reihe zeigt die »atypischen« Fälle von Situsinversion bei operierten Larven von *Bombinator igneus*.

Fig. 38 und 39. Normale Larve, *Bombinator* 2, Spiracula kurz vor der Verschmelzung. Fig. 38. Dorsalrekonstruktion der Bauchorgane und des Herzens nach Abhebung der obersten Schicht (um den Vergleich mit Fig. 44 dieser Tafel zu erleichtern). Man sieht daher alle Darmschlingen, Leber und

Pancreas sowie die Herzabschnitte im Anschnitt und blickt in ihre Lumina hinein. Fig. 39. Ventralrekonstruktion desselben Tieres.

Der Vorderdarm läuft in der Mediane direkt nach hinten und biegt etwa in der Mitte der Bauchhöhle nach rechts und ventralwärts um (Fig. 38). Unter Leber und Pancreas windet er sich an der rechten Bauchwand nach vorn zurück, steigt dann an der hinteren Zwerchfellwand wieder zum Rücken empor und geht dort in den Mitteldarm über, der nun auch dorsal das Pancreas umzieht (Fig. 39). An der Schwanzwurzel schlägt sich der Mitteldarm nach der linken Seite hinüber und bildet nun, unmittelbar der Bauchwand aufliegend, eine große Schneckenwindung, die sich noch so weit nach der rechten Seite hinüberstreckt, daß Gallenblase, Leber und Pancreas kaum noch in der Ventralansicht zutage treten. Eine zweite, umgekehrt gewundene Spiraltour des Mitteldarms führt zum Enddarm, der dorsal liegt und links der Mediane zum medianen After sich hinzieht. Leber, Gallenblase und Pancreas liegen dorsal, und zwar in der rechten Bauchhöhlenhälfte. Samt dem Vorderdarm, der ja nun an der rechten Körperseite aufgerichtet ist, finden wir hier auch die Ausmündung des Ductus choledochus nach der rechten Körperseite verlagert.

Der Situs cordis, der schon in der letztbesprochenen Larve (Fig. 28, 29) fertig ausgebildet war, zeigt kaum Neues. Da alle Herzabschnitte angeschnitten gedacht sind, sieht man die Lebervene in offener Verbindung mit dem Sinus und diesen wiederum in Kommunikation mit dem rechten Atrium. Das Septum atriorum ist wenig unterhalb seiner Ansatzlinie vom Schnitt getroffen, so daß man hier die dorsal vollkommene Teilung der sonst einheitlichen Vorhofshöhle erkennen kann. In der Ventralwand des Atriums ist das Ostium atrio-ventriculare sichtbar. Der Anschnitt des Bulbusausganges zeigt das Septum bulbi der rechten Wand aufsitzend. In den Bulbus blickend, kann man sehen, wie sich das Septum in der Tiefe von der rechten nach der linken Wand hinüberwindet.

Fig. 40. Ventralrekonstruktion der Bauchorgane und des Herzens einer normalen, ein unpaares, medianes Spiraculum besitzenden Larve (*Bombinator* 1).

Der Situs der Eingeweide weist hier insofern einen entwickelteren Zustand auf, als der Vorderdarm noch mehr nach rechts verlagert und die Dünndarmspirale nicht nur länger, sondern auch umfangreicher ist. Sie erfüllt jetzt fast den ganzen unteren Teil der Bauchhöhle und verbirgt dadurch in der Ventralrekonstruktion die Leber völlig.

Fig. 41. Ventralrekonstruktion der Bauchorgane und des Herzens einer noch älteren Larve (*Bombinator* 4).

Der Dünndarm bildet zahlreiche 6 Spiraltouren. Er liegt auch hier der Bauchwand unmittelbar an. Dorsalwärts ruhen auf ihm links von der Mediane der Enddarm, rechts von derselben Leber, Gallenblase und ein Teil des Pancreas.

Fig. 42 und 43. Dorsal- bzw. Ventralrekonstruktion des Situs viscerum et cordis einer operierten Larve (*Bombinator* '06, 46) mit unvollständiger Inversion. Als normales Vergleichstier kommt das in Fig. 28, 29 wiedergegebene, als experimentell verändertes das in Fig. 36, 37 abgebildete in Betracht. In der Dorsalrekonstruktion, Fig. 42, ist der Ösophagus im Anschnitt gegeben, ebenso Leber mit Lebervene, Sinus mit dem Ductus Cuvieri und Vorhof. In das Vorhofslumen sieht man von vorn-oben noch einen kleinen Zipfel des Septum atriorum hineinragen.

Der Vorderdarm läuft in der Mediane über Leber und Gallenblase hinweg und biegt dann, sich immer noch dorsal haltend, nach rechts um. Die nach der rechten Bauchseite verlagerten, verschmolzenen Pancreasanlagen dorsal und vorn umgürtend, gelangt er an die Ventralseite der Bauchhöhle und geht hier in den Mitteldarm über. Dieser windet sich ventral um das Pancreas herum und erweitert sich dann zu einem mächtigen Darmbogen, der fast den ganzen noch übrigen Teil der Bauchhöhle ausfüllt. Seine Konkavität ist dem Kopfe zugewendet, sein Ende liegt vorn-links hinter dem Zwerchfell und geht, sich nach oben wendend, in den weniger umfangreichen, links der Mediane liegenden Enddarm über. Das Pancreas liegt auf der rechten Körperseite und wird dorsal vom Vorderdarm umzogen. Die Gallenblase liegt ebenfalls rechts, ihr Ausführungsgang mündet dort in den Vorderdarm, wo dieser hinter dem Zwerchfell sich ventralwärts senkt. Die Leber liegt mehr links als rechts der Mediane, der kleine Leberzipfel streckt sich links neben dem Ventrikel vor.

Die Leberlacunen sammeln sich am linken Rande der Leber zur Lebervene. Der Sinus liegt hauptsächlich links der Mediane. Das Septum atriorum scheidet dorsal einen großen linken von einem kleinen rechten Vorhof. Das Ostium atrio-ventriculare liegt auf der rechten Seite des Vorhofsgrundes. Die Kammer ist von rechts nach links gestellt und führt durch den an ihrem linken-vorderen Rande entspringenden Bulbus im Bogen von links nach rechts zum medianen Truncus empor.

Sonach zeigt dieses Tier neben Situs inversus cordis et hepatis eine abnorme Topographie von Vorderdarmende, Mitteldarmanfang und Pancreas. Letztere kann man wohl als partiellen Situs inversus des Intestinums ansehen, denn die sonst dem Anfangsdarm eigne Ventralschlinge um Leber und Pancreas ist jetzt nur weiter caudalwärts verlagert, ist an Stelle des Mitteldarmanfanges mit dorsal gewölbtem Bogen Ventralschlinge um die Pancreasanlage geworden, während jener dorsale Bogen nach vorn gerückt ist und das Pancreas dorsal umsäumt. Damit stimmen völlig die Grenzen des transplantierten Darmstückes überein: es beginnt dort, wo sich der Anfangsdarm nach rechts umbiegt, und endet, wo der Mitteldarm normalerweise sich ventralwärts wendet also etwa in der Mitte des auf der rechten Bauchseite gelegenen Mitteldarms). Mit ihm ist das dorsale Pancreas völlig gedreht, aber infolge Verschmelzung mit der Ventralanlage nur nach den Grenzen des gedrehten Darmstückes als transplantiert zu erkennen.

Fig. 44. Dorsale Teilrekonstruktion des Situs viscerum et cordis einer operierten Larve (*Bombinator* '06, 29), mit medianem Spiraculum.

Leber, Gallenblase und ein Teil des Pancreas liegen rechts der Mediane in scheinbar normaler Lage. Der Vorderdarm windet sich jedoch in dorsalem Bogen über seine Anhangsdrüsen hinweg nach der Mitte der rechten Bauchseite, wendet sich dann nach vorn und läuft hinter dem Zwerchfell nach der Ventralseite hinab. Dort geht er in den Mitteldarm über. Dieser umschlingt ventralwärts einen an der rechten Bauchseite gelegenen zweiten Pancreaskomplex und kreuzt dann, zur Dorsalseite zurückkehrend, in der Nähe der Schwanzwurzel die Mediane. In der linken Hälfte der Bauchhöhle bildet der Mitteldarm mehrere größere und kleinere Schlingen und geht schließlich wenig rechts der Mediane durch einen ziemlich scharfen Bogen in den Enddarm über. Der vorn, neben der Leber liegende Teil des Pancreas steht mit dem Darm in offener Verbindung, ist aber ohne Anschluß an die mehr caudalwärts gelegene Pancreas-

masse. Letztere hat auch keinen Ausführungsgang nach dem Darmrohre. Da sie stets dem dorsalen (Gekrös-) Rande des Darms anliegt, ist sie wohl als dorsales Pancreas anzusprechen. Die vorn gelegene Drüsenmasse aber, deren Ausführungsgang dicht neben dem Duct. choledochus in den Darm mündet, dürfte als verschmolzenes, ventrales rechtes und linkes Pancreas anzusehen sein.

Der Situs cordis ist invers; er gleicht dem des vorigen Tieres.

Da der obere Teil der Organe abgehoben gedacht ist, kann man in der Figur gut die rechtsseitige Lage der größtenteils vom Vorderdarmanfang bedeckten Leber sehen, auch ist die rechtsseitige Lage des Septum atriorum zu erkennen.

Diese Larve zeigt also Situs inversus cordis, abnorme Topographie des Vorderdarms, des Mitteldarmanfanges und des Pancreas. Es ist demnach dieses Tier dem in Fig. 42, 43 abgebildeten gleich, nur liegt die Leber rechts, scheinbar normal, die Pancreasanlagen sind nicht einheitlich und der Dünndarm ist mächtiger entwickelt. Als experimentell gedreht erweist sich hier ebenfalls ein Darmausschnitt um die Wurzel des dorsalen Pancreas.

Fig. 45—47. Operierte Larve (*Bombinator* '06, 41); jederseits zwei äußere, verästelte Kiemen. Fig. 45. Ventralrekonstruktion des Situs viscerum et cordis. Die Ductus Cuvieri sind abpräpariert gedacht. Sämtliche Organe sind ohne Mesenterialüberzug gezeichnet, das Herz ist nur als Endothelrohr wiedergegeben. Fig. 46. Schnitt durch den vorderen Teil des Tieres, etwa in mittlerer Höhe desselben zur Demonstration des Situs der dorsalen und ventralen Pancreasanlage. Auch hier ist ebenso wie in der folgenden Figur das Mesenterium unberücksichtigt. Fig. 47. Ein Schnitt durch den vorderen Teil des Tieres in Höhe des Leberstiels.

Die einzelnen Darmabschnitte sind noch nicht differenziert und weisen insgesamt gestreckte Lagerung auf, nur im Vorderdarm zeigt sich eine leichte Abweichung nach rechts. Die Leberanlage neigt sich nach links. Die beiden Lappen des dorsalen Pancreas (Fig. 46) stehen quer zur Richtung des Darmtractus, ebenso die ventralen Pancreasanlagen.

Die Kammer ist von rechts nach links gestellt, der Bulbus steigt in der Richtung von links nach rechts zum Truncus empor.

Es besteht also Situs inversus des Herzens, der Leberanlage und des Vorderdarms, abnormer Situs der Pancreasanlagen.

Als transplantiert erweist sich eine Strecke, die das ganze Vorderdarmende samt Wurzel des dorsalen Pancreas und den Mitteldarmanfang umfaßt. Da die vordere Grenze des transplantierten Teiles der Wurzel des dorsalen Pancreas beträchtlich näher liegt als die hintere, ist durch die Operation die Bildungsstätte des dorsalen Pancreas ziemlich weit caudalwärts verlagert, zu weit wohl, als daß die Verschmelzung des dorsalen und ventralen Pancreas noch stattfinden könnte.

Tafel IV[1]).

Alle Rekonstruktionen bzw. Schnitte stammen von *Rana esculenta*. Fig. 48 bis 52 stellen eine normale Larve dar, Fig. 53—59 eine gleich alte operierte. Diese beiden Larven lagen den ersten Mitteilungen Spemanns über die Ent-

[1]) Von den Kiemenbogenarterien sind stets nur die drei vorderen gezeichnet.

stehung des Situs viscerum et cordis ('06a) zugrunde. Man vergleiche die Figuren 48 (normal) mit 53 (invers), 49 mit 54, 50 mit 55, 51 mit 56, 52 mit 59. Fig. 60 und 61, 62 und 63 sind zwei atypische Fälle von Situsinversion.

Fig. 48—52. Normale Larve von *Rana esculenta*. Alter: Spiraculum ausgebildet. Fig. 48. Dorsalrekonstruktion der Bauchorgane und des Herzens. Fig. 49. Ventralrekonstruktion aller dieser Teile. Fig. 50, 51. Schnitte durch den oberen bzw. unteren Teil des Herzens und der Leber. Fig. 52. Frontalschnitt durch das Tier in mittlerer Höhe des Spiraculums. Die größte Ausdehnung der Kiemenhöhle ventral von diesem Schnitt ist durch die punktierte Linie bezeichnet.

Von der Mundhöhle aufwärts steigend, erweitert sich der Hohlraum des Darmrohres kurz vor der Einmündung der beiderseitigen Riechgruben lateralwärts zu der flachen, aber breiten Rachenhöhle, welche den Kopfteil des Tieres unter allmählichem Ansteigen bei stetig wachsendem Umfange von vorn nach hinten durchquert (Fig. 52). In der Körpermitte etwa gliedert sich die Schlundhöhle in die jederseits ventral gelegene, nach hinten und außen sich erstreckende Kiemenhöhle, in die mehr dorsal und median befindliche, durch die primitive Trachea mit der Rachenhöhle in Verbindung stehende, paarige Lungenanlage und in den eigentlichen, dorsalen Rachen. Letzterer verengt sich in Scheitelhöhe zum Aditus laryngis. Die beiden Kiemensäcke umschließen den Herzbeutel seitlich und vereinigen sich an dessen Ventralseite zu einer einheitlichen Höhle, aus der eine linksseitig gelegene Öffnung, das Spiraculum, den Austritt des Atemwassers gestattet (Fig. 52).

Der Ösophagus läuft von seinem medianen Ursprungsorte anfangs zwischen den Lungensäcken, dann am inneren Leberrande entlang nach hinten herab, wendet sich aber bald nach der rechten Seite hinüber (Fig. 48). An der Berührungsstelle von Leber und Pancreas biegt er, weiter sich senkend, nach vorn um. Schließlich gelangt die Speiseröhre an die Ventralseite der Leibeshöhle. Dort verbreitert sie sich zum Magen und als solcher läuft das Darmrohr an der Hinterwand des rechten Kiemensacks zur dorsalen Leibeswand senkrecht empor (Fig. 48, 49). Hier ändern sich Umfang und Verlaufsrichtung des Darms; der dickwandige Magen verengt sich zum dünnwandigen Duodenum, welches sich in dorsalwärts gerichtetem Bogen nach hinten wendet (Fig. 48). Mit der Konkavität seines Bogens umgürtet es die Oberfläche des Pancreas. In sein hinteres Ende mündet der Gallengang ein. Gleich hinter dieser Einmündung erweitert sich der Darmkanal zum eigentlichen Dünndarm. Dieser verläuft, sich allmählich senkend, nach hinten und berührt in der Körpermediane, den Enddarm kreuzend, die ventrale, hintere Bauchwand (Fig. 48, 49).

Während der bisher betrachtete Teil des in der Bauchhöhle gelegenen Darmabschnittes — insbesondere die Gastroduodenalschlinge — rechts von der Medianebene sich anordnet, lagern sich die übrigen Darmteile im wesentlichen links von ihr (Fig. 48, 49, 52). Es sind dies in der Hauptsache fünf schneckenförmig gewundene Dünndarmschlingen. Die drei ersten Bögen verlaufen, von hinten-unten kommend, zuerst nach links und dabei dorso-cranialwärts, dann nach rechts und ventro-caudalwärts zurück. Wenig hinter dem dritten Bogen findet sich die Umschlagstelle: die nach vorn laufende Schlinge wendet sich dann nicht im Bogen nach rechts-unten, sondern nach links-oben und darauf erst caudalwärts zurück (Fig. 49). Daher nehmen die zwei folgenden Darmschlingen einen den drei ersten entgegengesetzten Verlauf, auch werden sie

von diesen wegen ihres geringeren Umfangs völlig eingeschlossen. Dem letzten Bogen, der mitten aus der Dünndarmspirale dorsal hervortritt, schließt sich der Enddarm an (Fig. 48). Letzterer verläuft dem Ösophagusanfang parallel dorsoventralwärts. Sein Anfang liegt links neben der Medianlinie, sein Endstück mündet durch den rechtsseitig gelegenen After aus.

Außer der Gastroduodenalschlinge liegen in der rechten Hälfte der Bauchhöhle die beiden großen, dem Darm zugehörigen Drüsen: Leber und Pancreas. Die Leber liegt hinter dem Herzbeutel zwischen Ösophagus, Magen und Pancreas (Fig. 48, 49, 52). Der dorsalen Leberfläche liegt rechts die Gallenblase auf Fig. 48). Die Leber ist unregelmäßig gestaltet. Sie besteht aus zwei Lappen, deren Achsen rechtwinklig zueinander stehen. Der größte Durchmesser des rechten oder vorderen Lappens verläuft quer zur Längsachse des Tieres, der des linken oder hinteren aber sagittal. Die Lappen setzen sich nur dorsal besonders merkbar voneinander ab. Die Gallenblase hat kugelige Form. Das Pancreas liegt in der Schlinge, welche das ventrale Ösophagusende, der aufsteigende Magen und der Duodenalbogen miteinander bilden. Es stellt eine einzige zusammenhängende Drüsenmasse dar, aus welcher dorsalwärts der Gallengang, umgeben von zwei Pancreasausführungsgängen, hervortritt (Fig. 48). Letztere vereinigen sich unmittelbar danach mit dem Gallengang, der, wie vorerwähnt, am Ende des Duodenums in den Darm mündet. Das Pancreas ist rundlich, sein Volumen etwa so groß wie das der Leber.

Der histologische Bau der Darmwandung läßt eine ausgeprägte Differenzierung des Epithels besonders am Vorder- und Enddarm erkennen. Der Mitteldarm ist durch seinen hohen Dottergehalt von den angrenzenden Darmteilen leicht unterscheidbar. Das Epithel sämtlicher Darmteile ist einschichtig.

Der Ösophagus zeigt ein Epithel aus Becher- und Flimmerzellen, die miteinander abwechseln. Das Schlundepithel setzt sich scharf ab gegen das drüsenreiche Stäbchenepithel des Magens und dieses geht ebenso unvermittelt über in die von jeglichen drüsigen Einschaltungen freie Duodenalwand. Das Duodenum ist gleich den vorhergehenden Darmabschnitten dotterfrei. Seine Epithelzellen liegen dicht nebeneinander und haben ebenso wie der Kern cylindrische Gestalt. Das Protoplasma ist bei Färbung mit Picro-Indigo-Karmin blaugrün, der Kern rot. In Darmquerschnitten sieht man daher auf dem basalen, roten, ununterbrochenen Kernband distal einen blaugrünen, protoplasmatischen Saum liegen. Hin und wieder ist der dem Kern unmittelbar vorlagernde Protoplasmateil farblos.

Die Dünndarmepithelien sind anfänglich mit denen des Duodenums gleich hoch, sie nehmen aber durch Dottereinlagerung an Umfang und Höhe bald zu. Die Zellkerne liegen dann nicht so gedrängt nebeneinander wie im Duodenum, die Zellleiber sind stark aufgequollen. Die dem Protoplasma eingelagerten Dotterschollen sind in demjenigen Dünndarmabschnitt, welcher dem Duodenum zunächst folgt, an der Dorsalwand blaugrün, an allen übrigen Teilen und weiterhin im ganzen Verlauf des Darms aber gelbgrün. Im Enddarm verringert sich der Dottergehalt wieder, die Zellen werden niedriger, ihre Kerne rücken näher aneinander. In der Nähe des Afters ist der Dottergehalt sehr gering. Der Dotter selbst hat blaugrüne Färbung angenommen. Das Epithel erscheint daher hier fast dem des Duodenums gleich, doch sind die Zellen selbst niedriger und die Kerne rund oder kubisch. Auch findet sich vor jedem Kern ein kleiner heller Hof, der den Protoplasmasaum von einer Vacuolenzone durchsetzt erscheinen läßt.

Zu erwähnen ist ferner, daß sich in sämtlichen Darmabschnitten, besonders aber im Dünndarm, zahlreiche Kernteilungsfiguren finden.

Zwischen den beiderseitigen Kiemenhöhlen liegt der Herzbeutel, der cranialwärts bis an den Hyoidbogen reicht, nach hinten sich bis zum Zwerchfell erstreckt (Fig. 50—52). Ihm eingelagert ist der stark zusammengedrängte und S-förmig gekrümmte Herzschlauch (Fig. 48, 49). Dieser wird an der Dorsalseite gebildet vom Sinus venosus und dem davorliegenden Atrium, an der Ventralseite durch die Herzkammer, von welcher aus der vorgelagerte Bulbus zu dem in der Mediane sich gabelnden Truncus wiederum bis etwa zur mittleren Höhe der gesamten Herzanlage emporsteigt.

In den Sinus venosus münden von den Seiten her ziemlich symmetrisch die beiden Ductus Cuvieri, von hinten rechts die Lebervene. Letztere verläuft, der Lage der Leber entsprechend, als starkes Gefäß rechtsseitig der Mediane von hinten nach vorn (Fig. 50, 52). Durch den Zusammenfluß der genannten drei Venen wird eine quer, von links nach rechts, liegende und dabei rechts etwas vorgeschobene, aber nur schmale Höhle gebildet, in welche von der Ventralseite her in einen trichterförmigen Auszug des Sinus die rechtsseitige Vena abdominalis, ein unscheinbares Gefäß, ebenfalls noch einmündet (Fig. 49).

Der Venensinus öffnet sich auf der rechten Seite seiner vorderen Wand etwa in Mittelhöhe durch ein verhältnismäßig enges Lumen in die ihm vorgelagerte Vorkammer (Fig. 52). Diese ist dem Sinus venosus gleichgerichtet, doppelt so umfangreich wie jener und von ovaler Gestalt. Mittleres und linkes Drittel der Vorkammerhöhle werden dorsal voneinander getrennt durch eine zarte, vom Dache der Höhle hineinhängende endotheliale Haut, nämlich das in der Bildung begriffene Septum atriorum (Fig. 50, 52). In der unteren Wand der ventral einheitlichen, weiten Vorhofshöhle ist eine offene Verbindung zu dem direkt unter dem Vorhof gelagerten Ventrikel. Diese Atrioventricularöffnung liegt etwa in der Hauptrichtung des Vorhofs, d. h. schräg von vorn rechts nach hinten links, und zwar in dessen linkem und mittlerem Drittel, so daß sie sich ventral von beiden Vorkammerhöhlen befindet.

Ventral von der Vorkammer liegt die Kammer, die bei einer Betrachtung der Herzanlage von der Ventralseite her die übrigen Teile fast ganz verdeckt (Fig. 49). Sie hat ihre Hauptausdehnung in gleicher Richtung wie der Vorhof, von dem nur links-vorn etwas hervorschaut. Die Spitze der Kammer ist nach der linken Seite und dabei etwas nach hinten gerichtet. Ihr Innenraum wird durch die dicken, muskulösen Wände sehr eingeengt (Fig. 51). Eine am vorderen-oberen Ende der Kammerhöhle liegende Öffnung führt in den Bulbus cordis. Dieser windet sich von seinem, am rechten-vorderen Ende der Kammer gelegenen Ursprunge im Bogen nach links am Ventrikel bzw. Atrium empor. Noch bevor er die mittlere Höhe des Vorhofs erreicht hat, geht er in den Truncus über, der sich rechtwinklig und symmetrisch in seine beiden Seitenstämme auflöst, deren jeder wiederum die Bildung der Kiemenbogenarterien seiner Seite übernimmt (Fig. 49, 51).

Wie der Ventrikel hat auch der Bulbus eine kräftige muskulöse Wand, welche nach innen einen starken Wulst trägt, das Septum bulbi (Fig. 51). Dies beginnt an dem ventralen, linken Bulbusgrunde und endet, der Spiralform dieses Herzabschnittes ähnlich sich windend, an der dorsalen, rechten Bulbusseite. Während es an seinem Anfange, gleich nachdem es sich von der Bulbuswand abgehoben, eine weit ins Lumen vorspringende Leiste darstellt, wird es dorsalwärts niedriger. Schließlich verstreicht es durch völlige Anlehnung und Ver-

schmelzung mit der rechtsseitigen Bulbuswand kurz vor deren Übergang in den Truncus vollständig.

Fig. 53—59. Operierte Larve mit Situs inversus, *Rana esculenta* '05, L. 3. Alter gleich dem der vorhergehenden normalen Froschlarve. Fig. 53. Dorsalrekonstruktion, zu vergleichen mit Fig. 48. Der Ösophagus ist angeschnitten gedacht. Fig. 54. Ventralrekonstruktion, zu vergleichen mit Fig. 49. Fig. 55 und 56. Schnitt durch den oberen bzw. unteren Teil des Herzens und die ihn caudalwärts begrenzenden Organe, zu vergleichen mit Fig. 50 und 51. Fig. 57. Dorsalrekonstruktion des Ösophagus, der Gastroduodenalschlinge und des Mitteldarmanfangs. Fig. 58. Schnitt durch einen Dünndarmabschnitt, der transplantiertes Duodenalepithel enthält. Fig. 59. Frontalschnitt durch das Tier, und zwar aus der mittleren Höhe des Spiraculums, zu vergleichen mit Fig. 52. Der größte Umfang der Kiemenhöhle, ventral vom Schnitte gelegen, ist durch eine punktierte Linie bezeichnet.

Abgesehen von der rechtsseitigen Lage des Atemloches (Fig. 59), gleicht der Verlauf des Darmrohres bis zum Eintritt in die Bauchhöhle vollkommen dem des normalen Tieres. Dann aber zieht der Darmkanal in seinem Ösophagealteil nicht nach rechts, sondern nach links hinüber (Fig. 53) und geht, noch bevor er die Ventralwand der Bauchhöhle berührt, in den Magen über (Fig. 54). Dieser samt der anschließenden Duodenalschlinge liegt links von der Medianebene (Fig. 53, 54, 57). Der Gastroduodenalbogen zeigt mit seiner Konvexität lateralwärts; in seiner Höhlung ruht auch hier das Pancreas. In das Duodenum, und zwar am Ende des zweiten Drittels seiner Gesamtlänge, mündet etwa in Mittelhöhe des Tieres der noch bestehende besondere Ausführungsgang des dorsalen Pancreas ein (Fig. 57). Etwas weiter vom Magen entfernt, der Einmündung des dorsalen Pancreas gegenüber, liegt die des Gallenganges. Letztere tritt bei Betrachtung des Eingeweidesitus von der Dorsalseite her sichtbar hervor (Fig. 53).

Der eigentliche Dünndarm ist sehr viel voluminöser, aber kürzer als beim normalen Tier. Er beginnt wenig vor Überschreitung der Medianebene auf der linken Seite derselben, wendet sich aber sofort nach rechts hinüber und rollt sich dort zu nur drei Schlingen spiralig auf (Fig. 53, 54, 57, 59). Am Ende der zweiten Schlinge findet sich die Umschlagstelle. Der Enddarm beginnt rechts unmittelbar neben dem Ösophagus und läuft anfänglich rechts-, dann linksseitig zur Schwanzwurzel hin, dem Schlundanfang parallel. Die Afteröffnung wäre dementsprechend linksseitig zu erwarten. Leider ist sie in der mir von Herrn Prof. Spemann zur Untersuchung übergebenen Schnittserie gerade nicht mehr vorhanden.

Mit der Gastroduodenalschlinge sind auch die ihr angegliederten drüsigen Organe nach links verlagert. Leber und Pancreas nehmen die dorsale linke Bauchhälfte, soweit sie der Darmtractus frei läßt, völlig ein (Fig. 53, 54, 59). Die Gallenblase ist auf die ventrale Seite verschoben (Fig. 54). Die Leber ist dreilappig. Die Lappung ist ventral deutlicher markiert als dorsal und wird durch nochmalige Teilung des medianen, hinteren (beim normalen Tier linken, hier rechten) Lappens bewirkt. Das Pancreas besteht äußerlich zwar schon aus einer einheitlichen Masse von Drüsenschläuchen, aus der noch bestehenden Dreizahl der Ausführungsgänge läßt sich aber folgern, daß die Drüse innerlich noch nicht verschmolzen ist. Die beiden ventralen Gänge münden symmetrisch innerhalb des Pancreasgewebes in den Gallengang, der Dorsalgang führt, wie schon besprochen, direkt in das Duodenum. Im übrigen zeigen Leber und Pancreas

keinerlei Abweichung von der Beschaffenheit dieser Drüsen beim normalen Tiere.

Von der Mitte des Duodenums ab treten Verwachsungen des Epithels auf (vgl. den Anschnitt des Duodenums in Fig. 57). Mitten durch das Darmlumen hindurch ziehen eine oder mehrere Epithelbrücken, das Lumen mitunter außerordentlich verengend. Gleich hinter der Einmündung des dorsalen Pancreas ist das Darmlumen wieder zu seinem normalen Umfang erweitert. Ganz ähnlichen Verwachsungen begegnet man dann wieder weiter hinten, im Bereich des Dünndarms.

Zwischen diesen beiden abnormen Stellen des Darmrohrs liegt das umgedrehte Stück des Darmdachs. Es ist ein schmaler Gewebsstreifen, an der Ansatzlinie des Mesenteriums. In der Mitte seiner Länge ist er histologisch nicht von der Umgebung zu unterscheiden; hier hat ja auch keine weitergehende Verlagerung stattgefunden, sondern nur eine Vertauschung von rechts und links. Anders dagegen die beiden Enden des Stücks, die vom Drehpunkt entfernt in fremde Umgebung gelangten. Hier stößt vorn sowohl wie hinten das Epithel des Duodenums unvermittelt an das des Dünndarms und läßt sich deutlich von ihm unterscheiden. Die vordere Grenze markiert sich durch das unvermittelte Auftreten von blaugrünem Dotter an Stelle des sonst vorhandenen gelbgrünen. Das hintere Ende des transplantierten Darmstreifens wird umgeben von großen, stark dotterhaltigen Epithelien, ist aber selbst dichtzellig, niedrig und dotterfrei (vgl. Fig. 55, 56 und speziell 58). Am Beginn und in der Mitte der rechtsseitig angeordneten, ersten Dünndarmschlinge zeigen sich je zwei kleine Teile unveränderten Pancreasgewebes (Fig. 57). Da sie in keinem Zusammenhange mit der linksseitigen großen Drüsenmasse stehen, ist anzunehmen, daß sie experimentell dislociert sind. Ihre Lage an der Insertionsstelle des dorsalen Gekröses rechtfertigt die Annahme, daß es Teile des dorsalen Pancreas sind.

Das Herz dieser Larve ist fast in jeder Beziehung das genaue Spiegelbild des normalen. Der Vorhof allein ist nicht völlig spiegelbildlich, d. h. dem Sinus gleich gerichtet, sondern nimmt mehr Querstellung ein (Fig. 53, 55, 59).

Der Sinus ist hier gegenüber dem des normalen Tieres infolge der veränderten Lage der Leber links weiter vorgelagert als rechts (Fig. 53, 54, 56). Der Vorhof hat sich nur soweit diesem angepaßt, daß seine Herzohren nun etwa in gleicher Höhe liegen (Fig. 53 und 55). Das Septum atriorum liegt rechts statt links (Fig. 55 und 59), ebenso auch das Ostium atrio-ventriculare. Der Ventrikel ist nicht von rechts-vorn nach links-hinten gerichtet, sondern von links-vorn nach rechts-hinten (Fig. 54 und 56). Der Bulbus und das zu ihm führende Ostium bulbi-ventriculare liegen nicht rechts, sondern links der Mediane (Fig. 54 und 56). Die Spiralklappe des Bulbus erhebt sich von der rechten, d. h. von der dem Normalen entgegengesetzten Seite der ventralen Bulbuswand (Fig. 56) und läuft dorsalwärts nach links hinüber.

Fig. 60 und 61. Dorsal- bzw. Ventralrekonstruktion der Bauchorgane und des Herzens einer gleichalten, operierten Larve, *Rana esculenta* '06, 24. Der Ösophagus ist in der Dorsalrekonstruktion angeschnitten gedacht. In Fig. 60 wie auch in 61 ist der Enddarm bis zum After hin verfolgt.

Der Vorderdarm mit seinen Anhangsdrüsen erfüllt vorwiegend die linke, die Spirale des Mitteldarms und der Enddarmanfang im wesentlichen die rechte Hälfte der Bauchhöhle. Alle Darmschlingen sind abnorm weit. Der After liegt median. Die Leber ist zum Teil rechts, vorwiegend aber links der Mediane

gelegen, vergrößert und bis in den Herzbeutel vorgeschoben. Zwerchfell und Pericard sind an der Einbruchsstelle der Leber gesprengt. Das Pancreas bildet keinen einheitlichen Drüsenkomplex, da dorsale und ventrale Anlage nicht miteinander verschmolzen sind. Das dorsale Pancreas besitzt keine Verbindung mit dem Darm, es ist zum größten Teile in die Dünndarmspirale hinein transplantiert. Diese verlagerte Pancreasmasse ist ebenso wie bei der vorher besprochenen Versuchslarve in zwei Fragmente zerteilt.

Die Herzanlage ist quer zur Mediane gestellt. Die Lebervene mündet median, aber völlig von der Ventralseite in den Sinus ein. Der Sinus ist zum Teil unter den Vorhof geschoben. Das Septum atriorum liegt etwa in der Mediane und ist ihr gleich gerichtet. Der Ventrikel steht quer zur Mediane. Der Bulbus steigt wie beim normalen Tiere von der rechten Seite her zum medianen Truncus empor.

Die transplantierte Strecke umfaßt das Ende des Duodenums und den vorderen Teil des Mitteldarms.

Fig. 62 und 63. Dorsal- bzw. Ventralrekonstruktion einer gleichalten, operierten Froschlarve, *Rana esculenta* '06, 19. Ösophagus in der Dorsalrekonstruktion angeschnitten gedacht. Enddarm nicht bis zum After durchgeführt.

Der Situs gleicht fast völlig dem des letztbesprochenen Tieres, nur liegt die Leber mehr median, und das Duodenum samt dem Anhange des transplantierten Wandabschnittes ist infolge eines am Magenausgange entstandenen großen, blasenförmigen Divertikels mehr nach der rechten Körperseite geschoben. Die Pancreasanlagen sind auch hier nicht verschmolzen. Vom dorsalen Pancreas ist der größere Teil transplantiert. Der liegengebliebene Teil ist cystös entartet und ohne Verbindung mit dem Darmlumen.

Interessant ist, daß das in die Mitteldarmspirale transplantierte dorsale Pancreas auch hier in zwei Teile sich gesondert hat und das am weitesten afterwärts gelegene Stück kanalförmig angeordneten Darmepithelien benachbart ist. Da vor der Operation dieser Darmabschnitt und das benachbarte Pancreas weit oralwärts lagen, das jetzt noch vorn liegende, nicht experimentell verlagerte Pancreas aber keine Verbindung mit dem Darme besitzt, ist es wahrscheinlich, daß jene Gangbildung der Epithelien nur einen Rest des Ductus pancr. dors. darstellt, der sich ja normalerweise in diesem Stadium der Entwicklung schon zurückgebildet haben sollte.

Das Herz steht quer zur Mediane, der Sinus venosus liegt der Leber vorn auf. Die Lebervene mündet direkt in der Mediane in den Sinus, die Ductus Cuvieri rechtwinklig dazu. Dem Sinus ist die Vorkammer symmetrisch vorgeordnet. Die ventrale Kammer lag anscheinend ebenfalls quer zur Mediane, ist aber durch einen links neben der Kammer nach vorn drängenden Leberlappen ein wenig vorgeschoben.

Die Transplantation erstreckte sich auf die gleiche Strecke wie bei der vorigen Larve, nämlich auf das Ende des Duodenums und den vorderen Teil des Mitteldarms.

Druck von Breitkopf & Härtel in Leipzig.

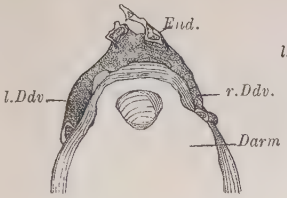

Fig. 1

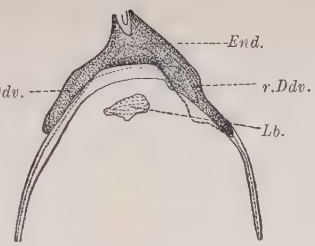

Fig. 7

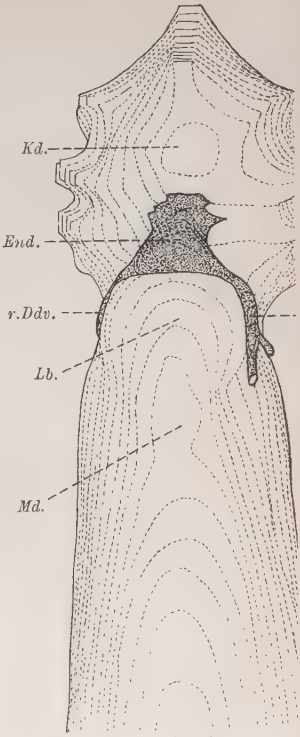

Fig. 6

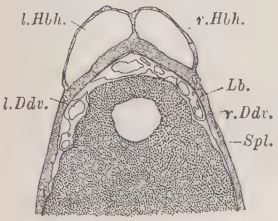

Fig. 2

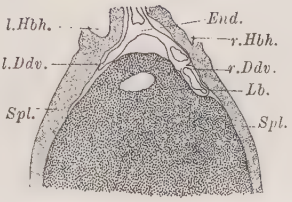

Fig. 8

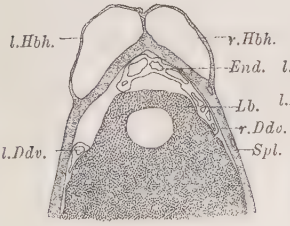

Fig. 3

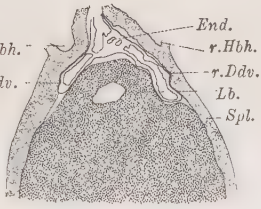

Fig. 9

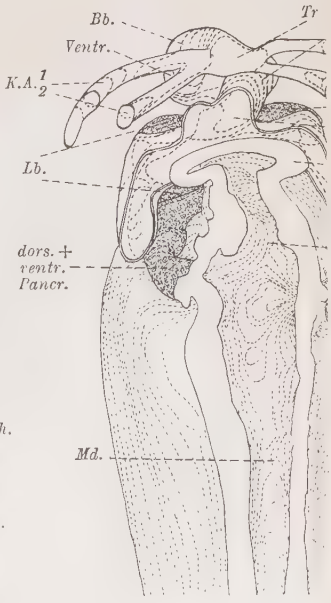

Fig. 17

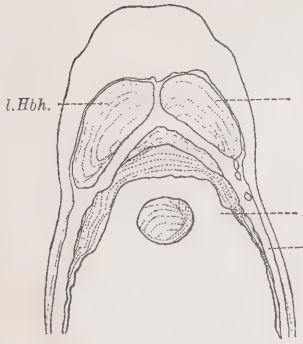

Fig. 4

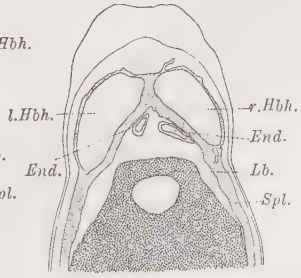

Fig. 5



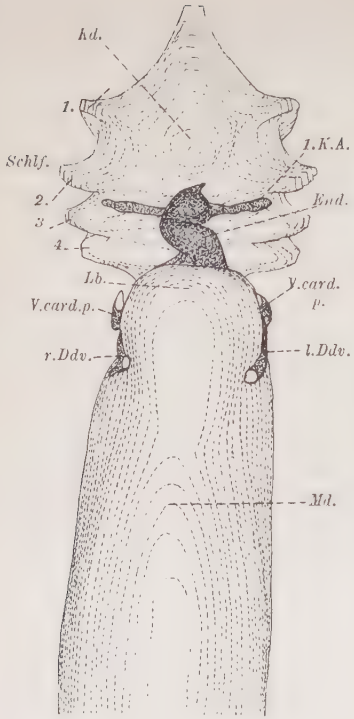

Fig. 10

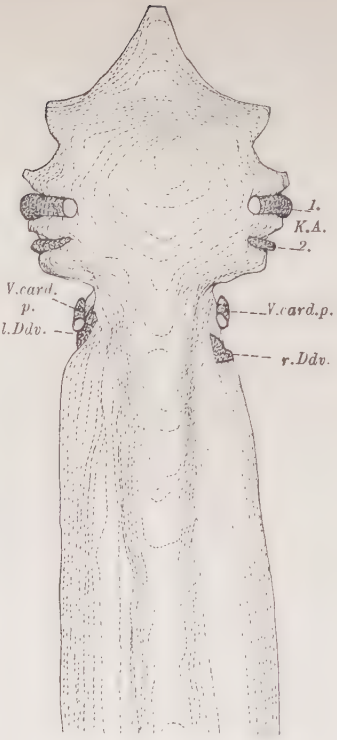

Fig. 11

Fig. 12

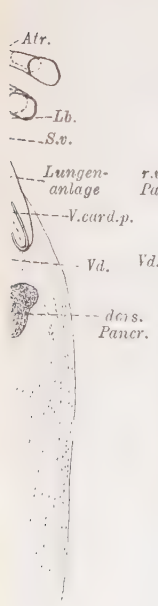

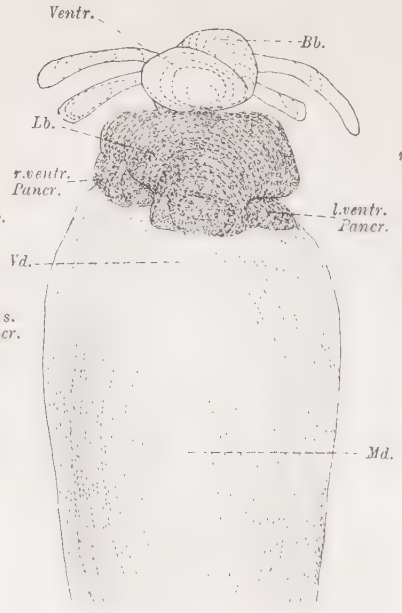

Fig. 18

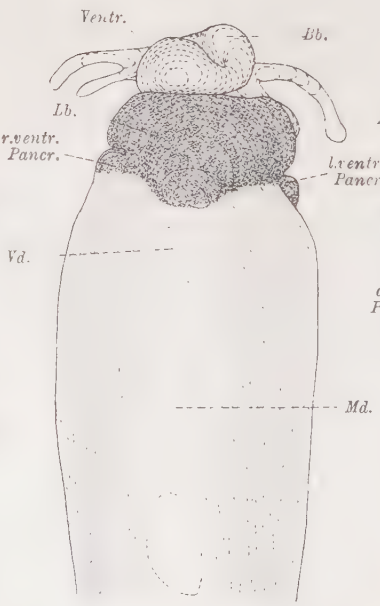

Fig. 19

Verlag von Wilhelm Engelmann in Leipzig.

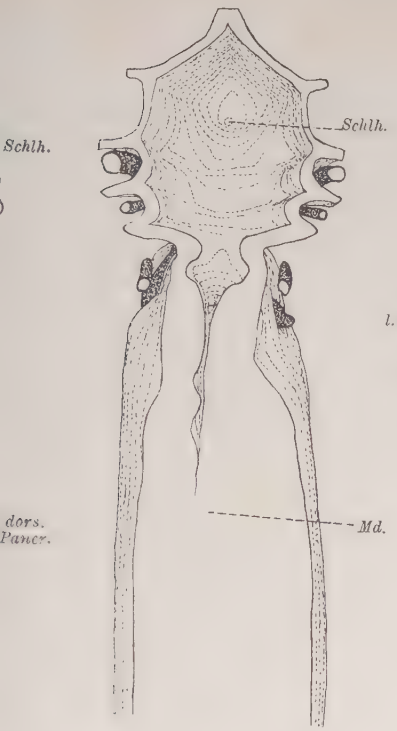

Fig. 13

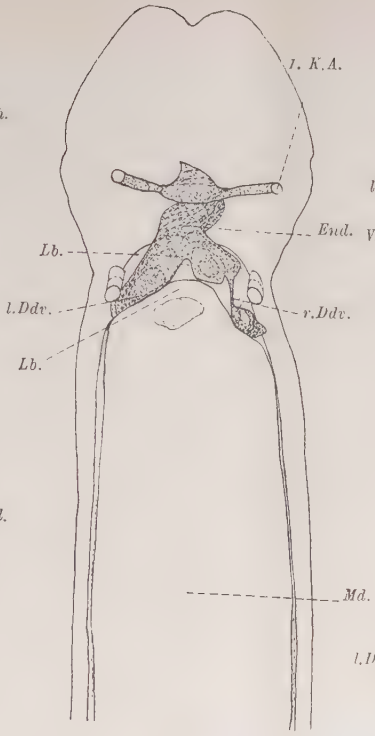

Fig. 14

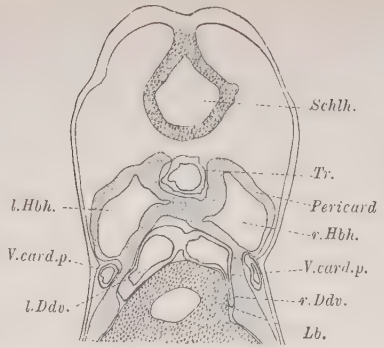

Fig. 15

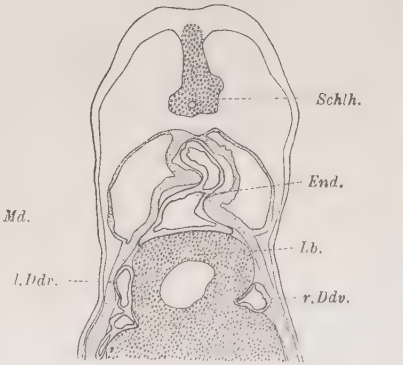

Fig. 16

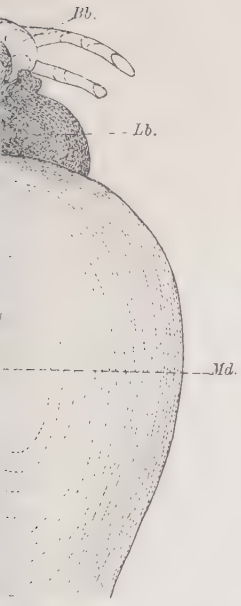

g. 20

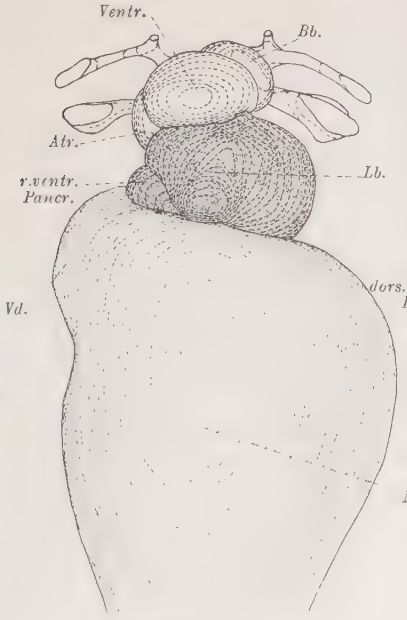

Fig. 21

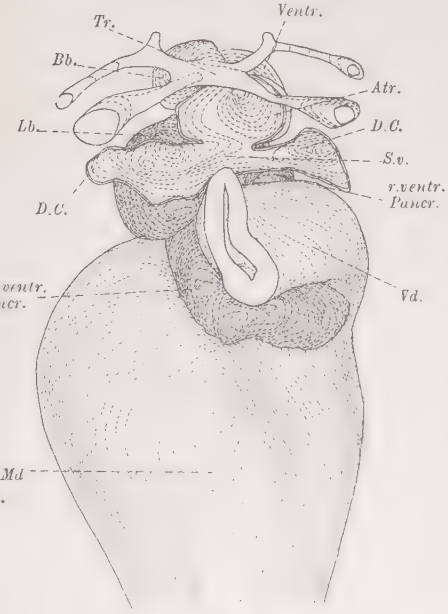

Fig. 22

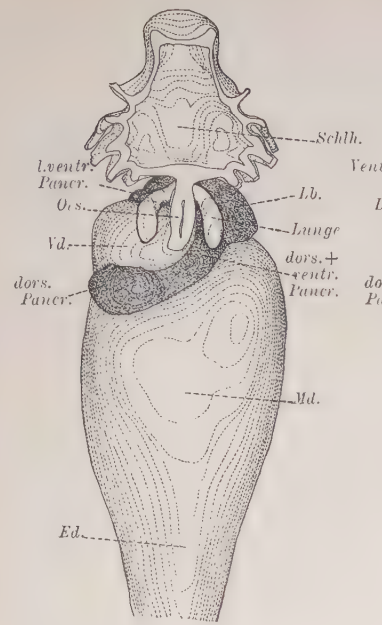

Fig. 23

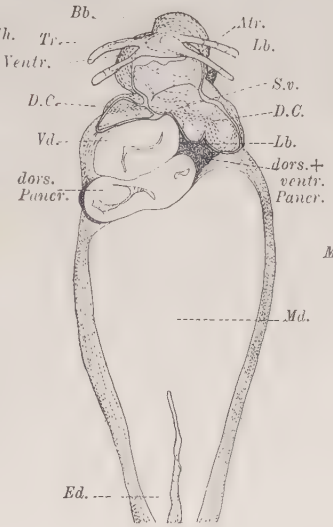

Fig. 24

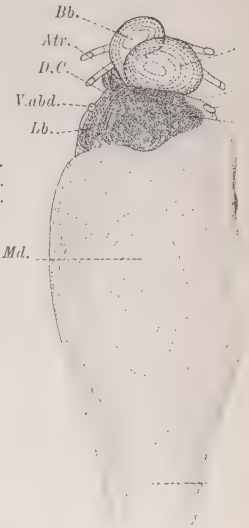

Fig. 25

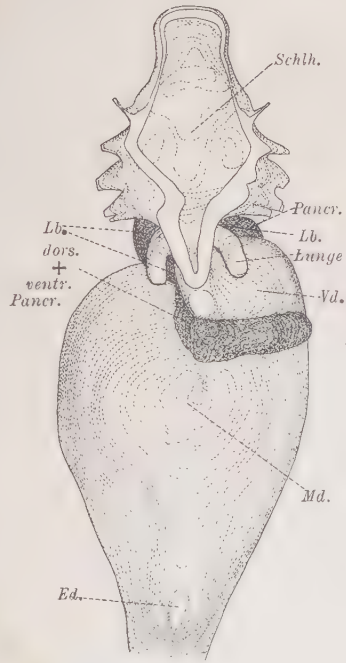

Fig. 30

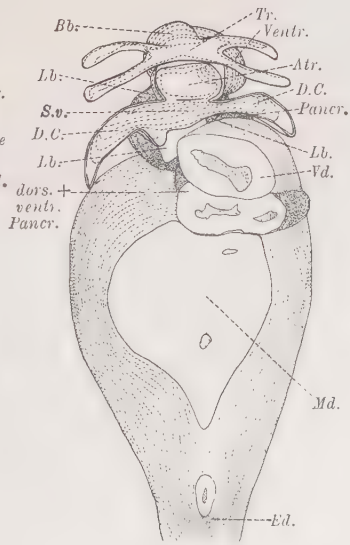

Fig. 31

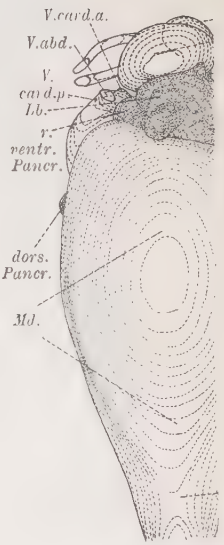

Fig. 32

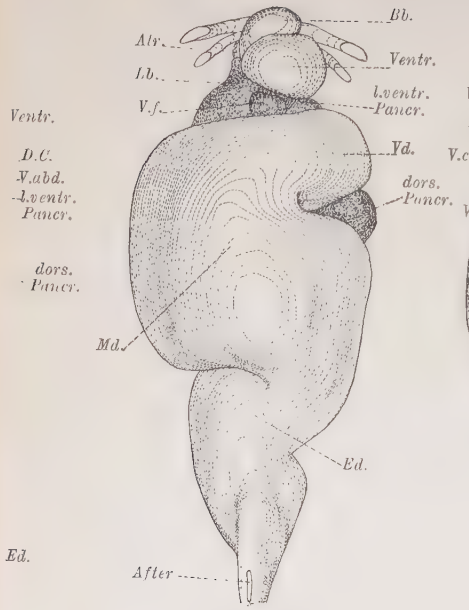

Fig. 26

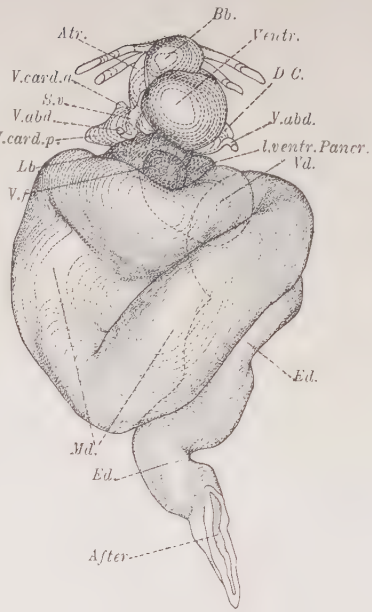

Fig. 27

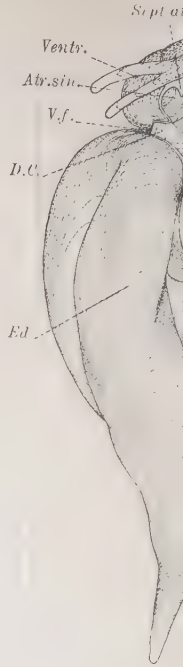

Fig.

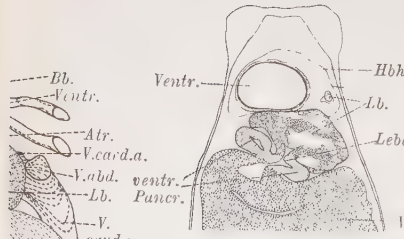

Fig. 33

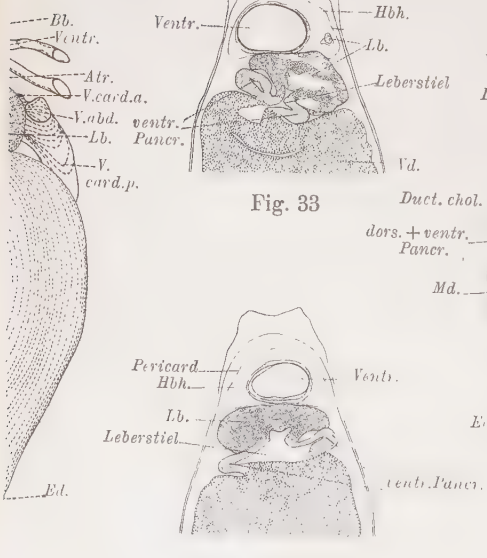

Fig. 35

Fig. 34

Verlag von Wilhelm Engelmann in Leipzig.

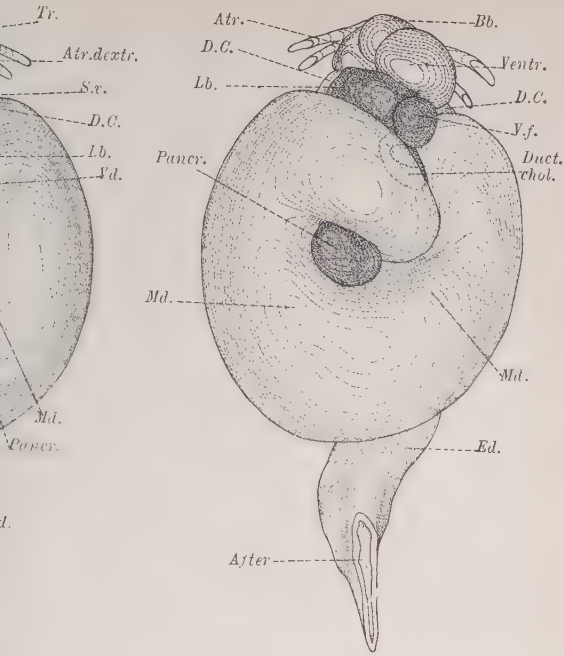
Tr.
Atr.dextr.
S.x.
D.C.
Lb.
Vd.
Md.
Pancr.
Atr.
Bb.
D.C.
Ventr.
Lb.
D.C.
V.f.
Pancr.
Duct.
chol.
Md.
Md.
Ed.
After

Fig. 29

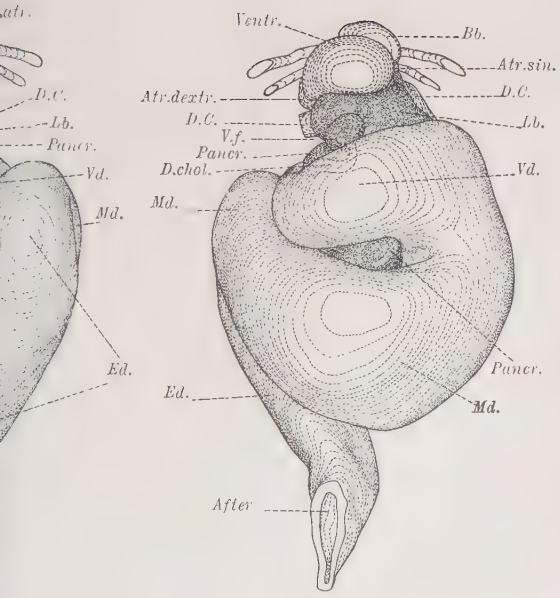
D.C.
Lb.
Pancr.
Vd.
Md.
Ed.
Ventr.
Bb.
Atr.sin.
Atr.dextr.
D.C.
D.C.
Lb.
V.f.
Pancr.
D.chol.
Vd.
Md.
Pancr.
Ed.
Md.
After

Fig. 37

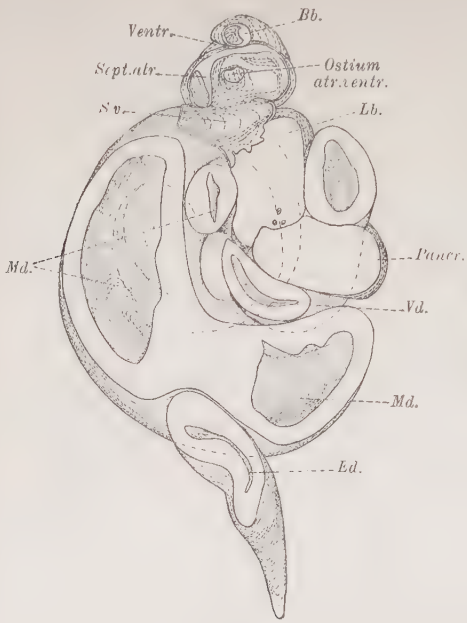

Fig. 38

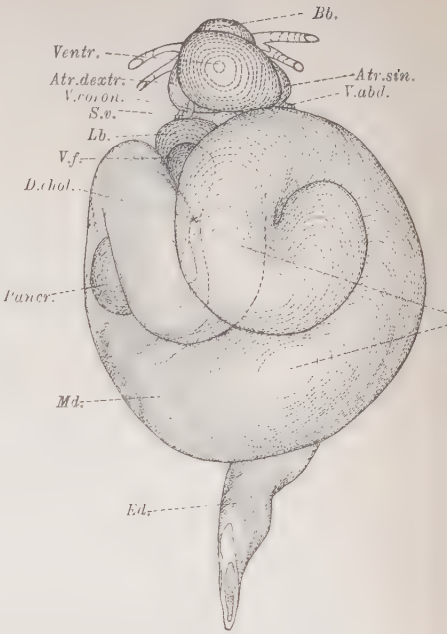

Fig. 39

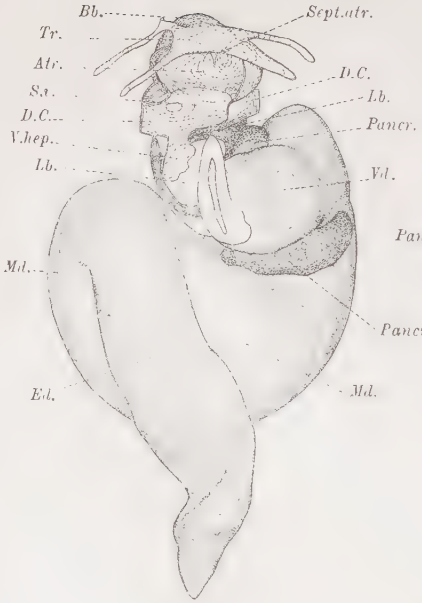

Fig. 42

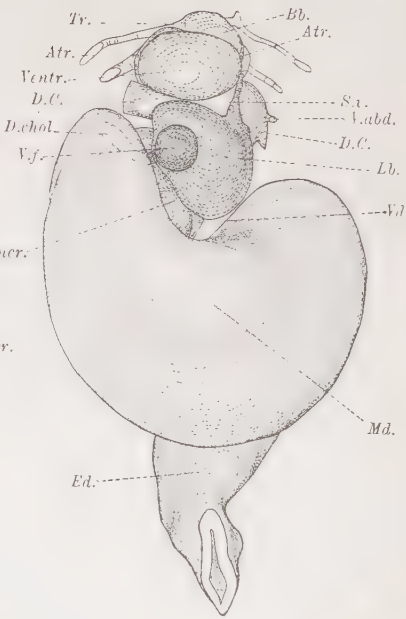

Fig. 43

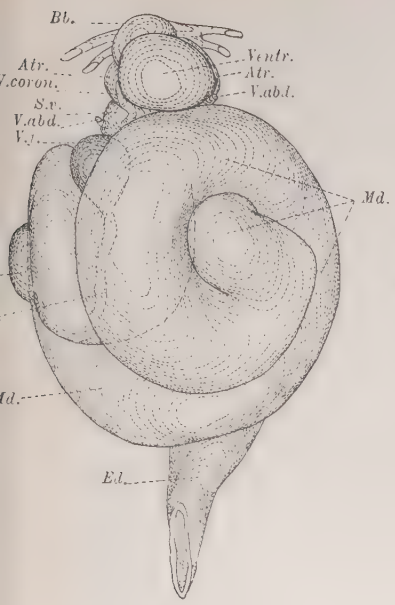

Fig. 40

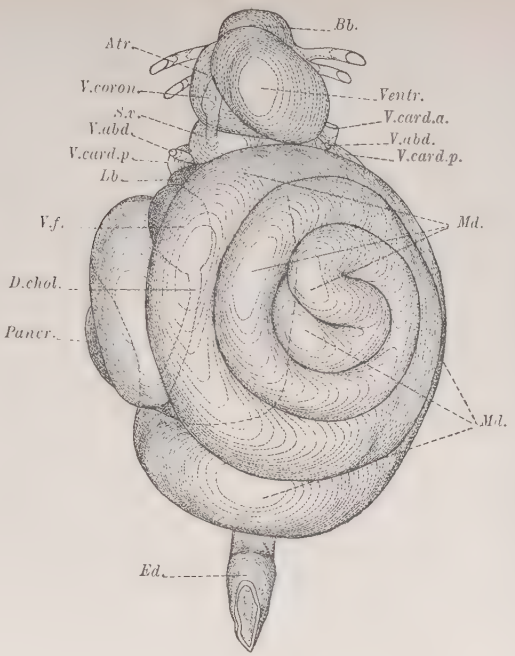

Fig. 41



. 44

Fig. 45

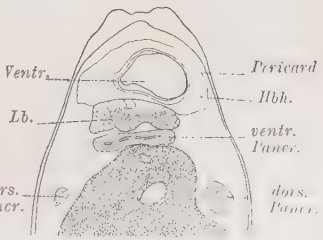

Fig. 46

Fig. 47

mann in Leipzig.

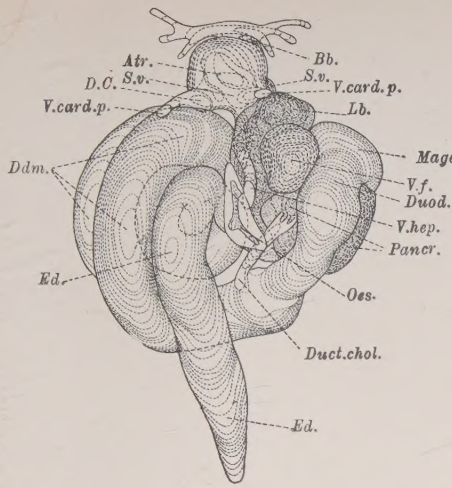

Fig. 48

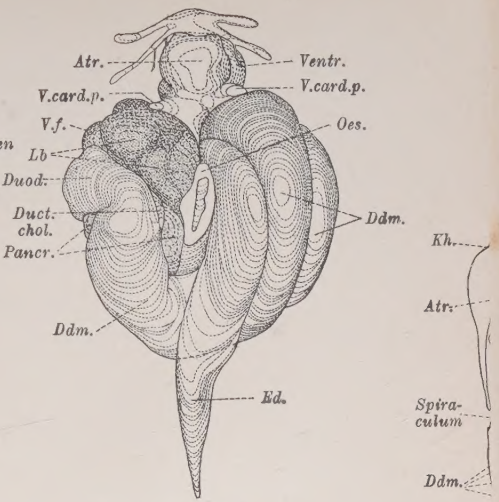

Fig. 53

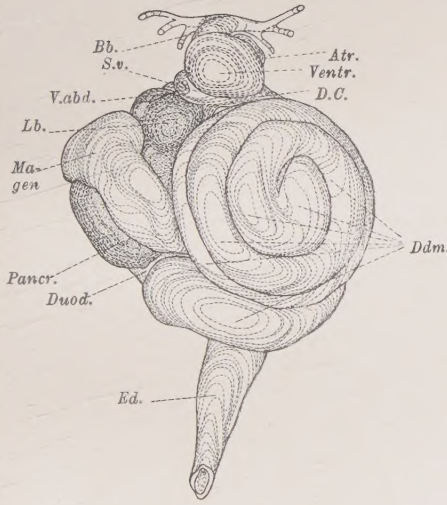

Fig. 49

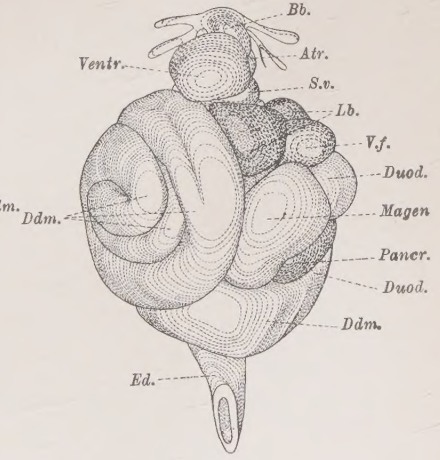

Fig. 54

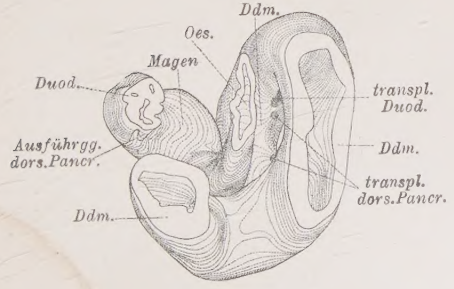

Fig. 57

Fig. 58

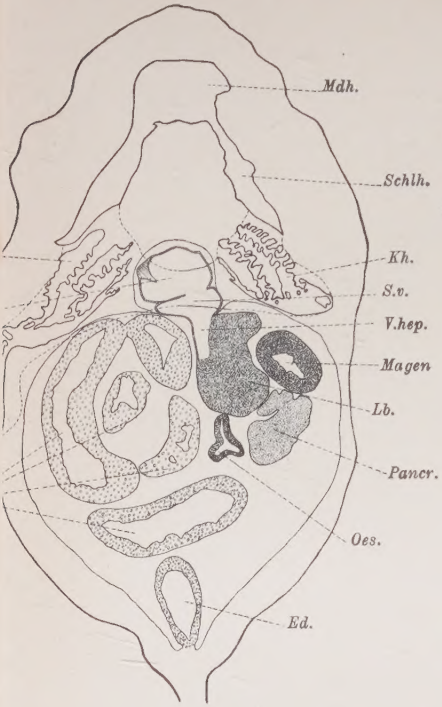

Fig. 52

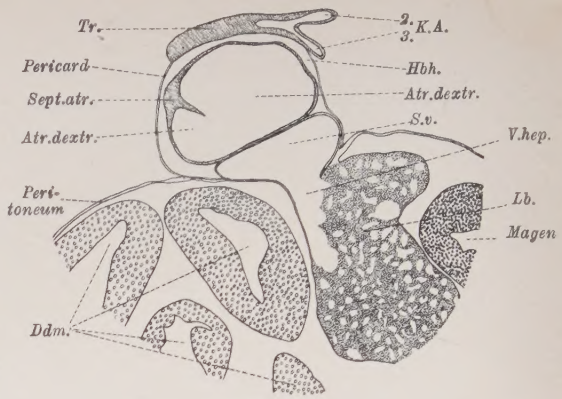

Fig. 50

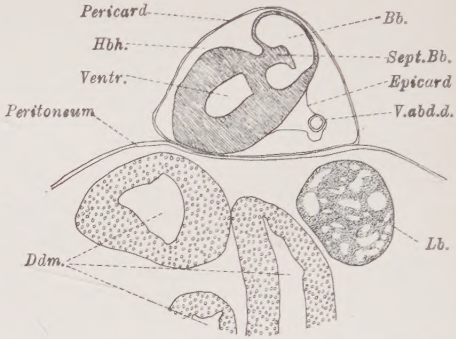

Fig. 51

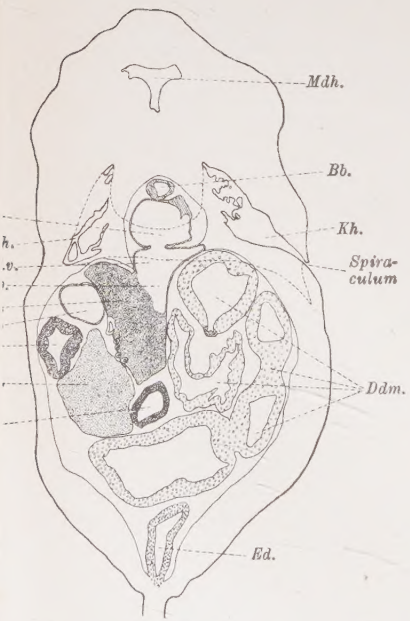

Fig. 59

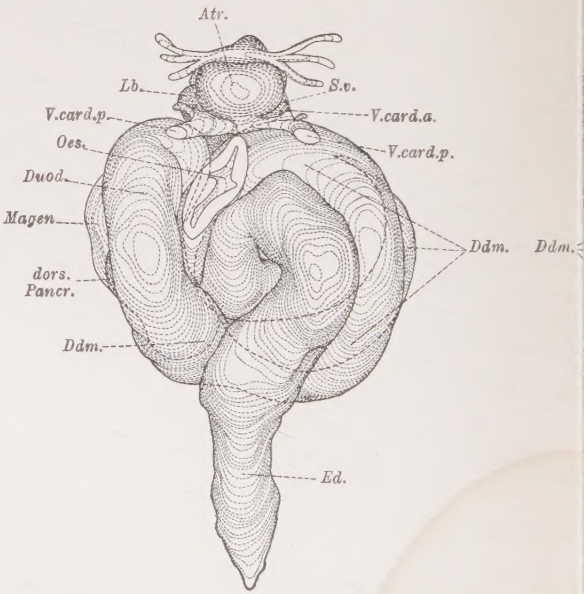

Fig. 60

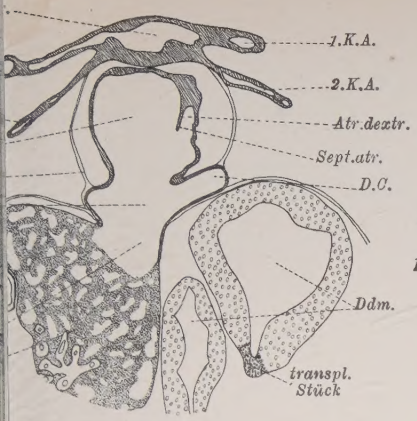

Fig. 55

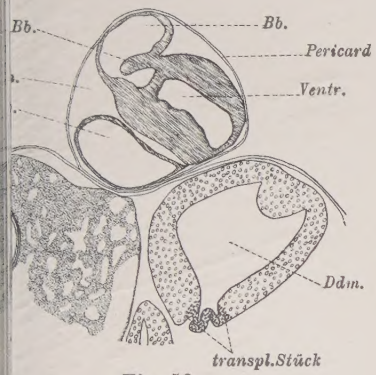

Fig. 56

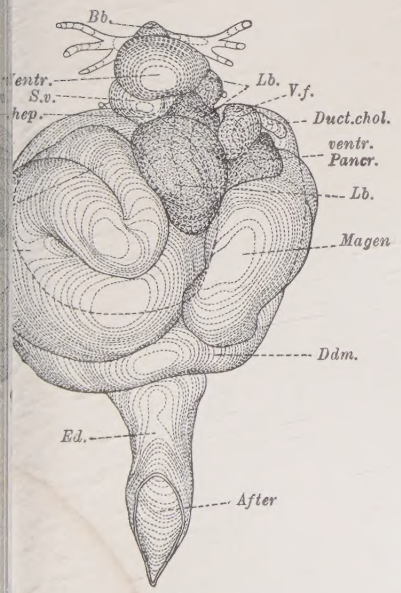

Fig. 61

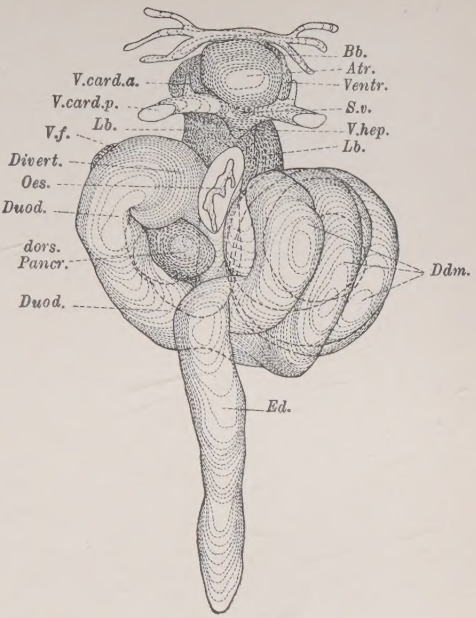

Fig. 62

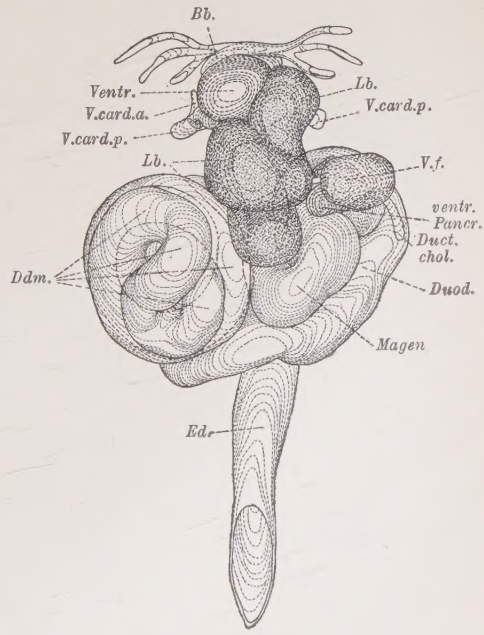

Fig. 63